23

Revd Mr
Alban Doran,
M.D., etc. etc.
will have kindest regards
at
Yours obliged and very
most respectfully
Dr Hugo Coblenz
Wallhausen a/Harz
Reg Berg Merseburg
Preussen

(Separatabdruck aus Virchow's Archiv für pathologische Anatomie und Physiologie und für klinische Medicin. Vierundachtzigster Band. 1881.)

Druck und Verlag von G. Reimer in Berlin.

III.

Zur Genese und Entwickelung von Kystomen im Bereich der inneren weiblichen Sexualorgane.

Von Dr. Hugo Coblenz in Halle a. S.

(Hierzu Taf. II.)

Die klinischen und pathologisch-anatomischen Befunde cystischer Geschwulstformen im Bereich der inneren weiblichen Sexualorgane umfassen — unter Ausschluss:

1) des sogenannten Hydrops follicularis (Virchow), dem die Bedeutung gutartiger Retentionscysten zukommt;
2) der Dermoide;
3) cystoider Bindegewebs-Spalträume mit mehr oder minder dickflüssigem, z. Th. später secundär verschiedenartig metamorphosirtem Inhalt, als: a) Eiter (Abscessus); b) Blut (Haematoma, Aneurysma); c) Lymphe (Lymphangiektasia); d) Serum (Hydrops, Hydrocele);
4) cystischer Hohlräume nach Eintritt regressiver Metamorphose (Erweichungscysten) in ursprünglich soliden Tumoren: Cysto-Myoma, -Fibroma, -Sarcoma, -Carcinoma; — —

die hier umfangreichste, dem Gynäcologen und Anatomen äusserst häufig zur Beobachtung gelangende Gruppe epithelialer pathologischer Neubildungen im Typus der mit Cylinderepithel ausgekleideten Drüsenformen von oft sehr maligner Art und allergrösster practischer Bedeutung für den umfassendsten Specialzweig der lebensrettenden Operationen in der modernen Chirurgie, der sogenannten Ovariotomie: Es sind dies die Adeno-Kystomata prolifera, deren principielle Scheidung in zwei anatomisch und klinisch oft sehr verschieden charakterisirte und von einander scharf zu trennende Unter-Arten, als:

1. Kystomata prolifera glandularia;
2. Kystomata prolifera papillaria;

nach Waldeyer's[75] Vorgang anatomisch berechtigt und klinisch erforderlich scheint, da dieselben zwar histogenetisch auf analogen Ursprung, — als Adenoma cylindro-cellulare cysticum: (s. dieses Arch. Bd. 82, S. 268), — zurückzuführen sind, jedoch in ihrer weiteren Entwickelung und Bedeutung für den Organismus oft ganz wesentlich von einander abweichen. Die häufigste Art des Vorkommens bilden Mischformen beider unterschiedenen Arten von Kystomen, meist unter gleichzeitigem Vorhandensein von sog. Hydrops der Graaf'schen Follikel im Ovarium: Dieselben stellen sich in der Regel so dar, dass in der einen Geschwulstabtheilung die Cysten mehr im glandulären, in der anderen mehr im papillären Typus ausgeprägt erscheinen, ohne indess eine extreme Entwickelung beider Formbildungen zu zeigen; diesen gegenüber stehen dann die verhältnissmässig selteneren, „reinen" Geschwulstformen von glandulären, oder papillären proliferirenden Kystomen.

Während bei den glandulären Kystomen der secretorische Charakter der Drüsenzellen unter massenhafter Bildung colloider Inhaltsflüssigkeit, — wodurch der Organismus schliesslich rein mechanisch sehr belästigt wird, — vorwiegt, sind die papillären Wucherungen der Wandungsinnenflächen (seltener der Oberflächen), in jeder Hinsicht den echten Schleimhautpapillomen gleichzuschätzen und bedingen den ausgesprochen malignereren Charakter der Kystomata papillaria, besonders in Ansehung der secundär, oft sehr frühzeitig schon eintretenden Vorgänge, als:

1. Durchbruch der Cystenwandungen, mit Transplantation der Papillome, zunächst als solcher, in den peritonealen Lymphraum;

2. Generalisirung durch Metastasenbildung von Adenoma cylindro-cellulare;

3. Degeneration zu Adenoma polyposum und vor Allem zu Carcinoma. —

Doppelseitiges Vorkommen kystomatöser Tumoren, — entsprechend der paarigen Organanlage, — ist nach Beobachtung der erfahrensten Ovariotomen (Spencer Wells[79] u. v. A.) ungemein häufig vorhanden, zumal neuerdings, wo durch genauere pathologisch-anatomische Untersuchungen der Sachverhalt mehr aufgeklärt zu werden begann, und bereits viele Operateure bei Kystom-

bildung auf der einen Körperseite, welche zur Ausführung der vorliegenden Operation die Indication bildete, die günstige Gelegenheit wahrnahmen, um auch sofort die genaue directe Untersuchung der Verhältnisse der anderen Seite zu rechtzeitiger Erkenntniss analoger Entartung vorzunehmen, eine Praxis, die gegenwärtig wohl für unerlässliche Pflicht zu erachten sein dürfte. Sehr oft schon gestaltete sich durch diese Vorsichtsmaassregel in letzterer Zeit eine einfache Kystomexstirpation zur sogenannten Ovariotomia duplex, indem sich häufig eine beginnende, oder schon ziemlich hochgradige, unzweifelhafte Degeneration in gleichem, oder gar noch malignerem Sinne vorfand auf der entgegengesetzten Körperhälfte. Gewöhnlich allerdings fanden sich die doppelseitigen Entartungen selten so ausgedehnt, dass sie zu gleichzeitiger Geschwulstexstirpation beiderseits nöthigten, sondern eine längere Zeit noch ungestörte Function des Ovariums, als solchen, z. Th. mit Recht (Spencer Wells), erhoffen liessen. Das mehr oder minder schnelle, doch meist unaufhaltsam fortschreitende Weiterwachsen der Geschwulst bei einmal begonnener Adeno-Kystombildung, — das früher klinisch oft sogenannte Recidiv, — dürfte indess gemäss dem pathologisch-anatomischen Charakter der Neubildung die Regel bilden, so dass die spätere zweite „Ovariotomia“ in fast sicherer Aussicht zu stehen pflegt.

Bei der eminent practischen Wichtigkeit unserer Tumoren ist es erklärlich, dass in verhätnissmässig kurzer Zeit die Erforschung der histologischen und genetischen Verhältnisse der Kystomentwicklung Gegenstand vielfacher Untersuchungen geworden ist, deren Literatur die Namen der besten Forscher aufweist; viele der oft äusserst schwer verständlichen Formbildungen wurden hierdurch in scharfsinnigster Weise aufgeklärt: Doch noch eine grosse Reihe dunkler Verhältnisse harren der klaren Erkenutniss und verständlicher Sichtung, vorzüglich im Interesse der günstigen Prognose des auszudenkenden und auszuführenden Heilplanes.

Besonders die topographisch-genetischen Unterschiede der Kystombildungen im Bereich der inneren weiblichen Sexualorgane, zumal auch in Ansehung der für die operative Technik äusserst wichtigen Entwicklungsverhältnisse der ungemein verschiedenartigen „Stielbildungen“ der Tumoren, sowie der scheinbar regellos bald endothelial-peritonealen, bald epithelialen Zellen-

bekleidung ihrer Aussenflächen, die nicht minder wichtige Modificationen der klinischen Beurtheilung, insbesondere betreffs der zu erwartenden „Adhäsionen", erfordern, dürften fast durchgängig eine kaum mehr denn oberflächliche Erwähnung gefunden haben: Der Versuch einer möglichst klaren und übersichtlichen Darlegung der erwähnten Verhältnisse auf histogenetischer Basis dürfte daher sowohl wissenschaftliches Interesse zu beanspruchen, als namentlich auch zur Verwerthung in Ansehung des anzustrebenden operativen Radicalheilplanes eine practische Würdigung zu erhalten keineswegs ungeeignet erscheinen.

Was die verschiedenen Standorte der Entwickelung von Adeno-Kystomen im Bereich der inneren weiblichen Sexualorgane anlangt, so ergiebt sich bei näherer Untersuchung einer grösseren Anzahl der verschiedensten Formen derselben, dass die eigentlichen Ovarial-Kystome, d. i. Kystombildungen im Ovarialparenchym selbst, nur einen Bruchtheil jener Geschwülste darstellen, da mindestens ebenso häufig ganz andere Gebilde, als die eigentlichen Ovarien, zum Ausgangspunkte derartiger pathologischer Neubildungen zu werden pflegen.

Doch bevor wir versuchen, einen zusammenfassenden Ueberblick der genetischen Verhältnisse zu gewinnen, mag es zweckmässig erscheinen, die verschiedenen Gruppen von Kystomen, wie sie sich nach den bisherigen Untersuchungen der verschiedensten Autoren darstellen, nacheinander kurz einzeln zu behandeln, und sei es zunächst gestattet, zur Vervollständigung einen im Vergleich zu den bekannteren Kystomformen zweifellos äusserst seltenen, sehr interessanten Fall eines, nach genauer anatomischer und histologischer Untersuchung sehr gut charakterisirten

Adeno-Kystoma cylindro-cellulare multiloculare proliferum glandulare retroperitoneale praevertebrale, von anscheinend ganz paradoxem Sitze der Entwickelung, eingehender zu schildern:

Louise T., 49 Jahre alt; Gärtnersfrau aus Erfurt; Multipara; rechtsseitige Ovariotomie und linksseitige Paracentese einer Cyste, die in der linken Nabelgegend zwischen den Gedärmen liegt: Inhalt fast milchartig (Fettkörnchenemulsion); Exitus letalis 3¼ Tage post operationem (Frauenklinik

zu Halle a. S.); — Obduction (No. 250 des path. Instituts) 17 Stunden p. m. am 4. Aug. 1880, ergab nachfolgenden Befund:

„Mittelgrosser, wohlgenährter und sehr fettreicher weiblicher Körper; mässiger Rigor mortis; starke Vortreibung des Bauches.

In der Linea alba, dicht unter dem Nabel beginnend und etwa 8 Cm. oberhalb der Symphyse endigend, befindet sich eine durch mehrere Zapfen- und Knopfnähte geschlossene Operationsschnittwunde, aus deren oberem Ende eine Anzahl Fäden hervorragt, und deren Ränder in ganzer Ausdehnung ziemlich fest unter einander verklebt sind. Bei Eröffnung der Bauchhöhle erweisen sich die Darmschlingen, namentlich des Dünndarms, in hohem Grade meteoristisch ausgedehnt und in der Umgebung der Wunde ziemlich fest mit der vorderen Bauchwand sowohl, als unter einander verlöthet und besonders in der rechten Abdominalhälfte stark hyperämisch.

Flüssiges Exsudat ist nur in geringer Menge etwa (100 Ccm.) in der Bauchhöhle vorhanden.

Auf den Darmschlingen finden sich mehrfach adhärente, ältere Blutgerinnsel und vom vorderen, oberen Ende der Schlinge des S romanum wölbt sich vom Peritoneum überzogen ein collabirter Cystensack nach vorn und innen, der mit einem Theil seiner Oberfläche am oberen Ende der Bauchwunde theils fest angeklebt, theils mit den Wundrändern durch Fäden vernäht ist. Bei der näheren Untersuchung dieser Cyste zeigt sich, dass dieselbe zwar mit den angrenzenden Organen der Bauchhöhle verwachsen ist, jedoch mit denselben in einer anderweitigen directen Verbindung nicht steht, sondern vielmehr einen isolirten Hauptsack, mit mehreren, z. Th. communicirenden Nebencysten darstellt, welcher am festesten noch mit dem Körper des zweiten Lendenwirbels verwachsen ist und von hier aus in das Peritoneum nach vorn hin eingestülpt in den Bauchraum zwischen die Intestina vorspringt. Im gefüllten Zustande mag die Cyste ungefähr die Grösse einer Cocosnuss besessen haben.

Eine in das peripherische Ende des Ductus thoracicus ausgeführte Injection mittelst gefärbter Flüssigkeit lässt keinen Uebergang der Injectionsmasse in das Cystenlumen erkennen. —

Die isolirte Geschwulst besteht aus einer Hauptcyste mit ziemlich derber, fibröser Wandung von etwas verschiedenem Dickendurchmesser der einzelnen Partien; in derselben finden sich eine Anzahl kleinerer Cysten eingelagert. Die Hauptcyste erweist sich als offenbar entstanden aus dem secundären Zusammenflusse mehrerer, verschieden grosser Hohlräume; sie wird durch einen ziemlich umfänglichen, leistenartigen Vorsprung von einer Breite bis zu 4 Cm. theilweise in zwei kleinere Haupträume getheilt. Die kleinen isolirten Cysten, die aus der Hauptcystenwandung vorspringen und deren Grösse zwischen dem Umfange einer Hasel- bis Wallnuss schwankt, prominiren vorzugsweise gegen das Lumen des Hauptcystensackes zu. Zwei derselben, welche geöffnet werden, sind mit einer dünnen, fast farblosen und klaren Flüssigkeit erfüllt, in welcher nur feine und nicht sehr zahlreiche weissliche Flöckchen sich vorfinden, die bei mikroskopischer Untersuchung aus kleineren und grösseren Conglomeraten von Flimmerepithelien gebildet sich erweisen. Ausserdem enthält die Flüssigkeit nur spärlichen, feinkörnl-

gen Detritus, worin aber durchaus keine weiteren charakteristischen Formelemente zu erkennen sind. —

Rechtes Ovarium fehlt: In der Schnittfläche des Stumpfes befinden sich eine Anzahl von Ligaturfäden. —

Linkes Ovarium erscheint atrophisch mit stark höckeriger Oberfläche, z. Th. von der etwas hydrophischen Tube bedeckt und nach vorn von einer etwa wallnussgrossen, mit seröser Flüssigkeit erfüllten Cyste (Hydrops foll. Graafian.) durchsetzt. —

Der Uterus ist ziemlich gross, sein Parenchym blass und etwas mürber, als normal. —

An den übrigen Organen der Bauch- und Brusthöhle finden sich keine bemerkbaren pathologischen Veränderungen." — —

Das durch Ovariotomie von Herrn Geheimr. Olshausen entfernte rechte Ovarium war — nach gütiger Mittheilung des Herrn Dr. Schwarz, I. Ass. der Frauenklinik, — zur Grösse eines Gänseeies kystomatös entartet: Eine nähere histologische Untersuchung desselben war leider nicht möglich. — —

Die genauen Verhältnisse beider Tumoren sind in Taf. II. Fig. 1 im Sagittalschnitt des weiblichen Körpers in der Medianebene wiedergegeben, besonders zur Darstellung des Uebergangs des Peritonealendothels auf das prävertebrale Kystom gegenüber der Cylinderepithelbekleidung des vergrösserten rechten Ovariums.

Als allseitig anerkannt dürfen bislang nur zwei Standorte der Entwickelung von Kystomen gelten:

1) die Ovarien selbst, in denen sich die eigentlichen Ovarial-Kystome entwickeln, und zwar:

a) in der Rindenschicht, der Zone der Pflüger-Waldeyer'schen Drüsenschläuche, die als Prädilectionsstellen der Entwickelung von exquisit glandulären Kystomformen gelten dürfen;

b) der Marksubstanz, der Zone der v. Koelliker'schen Markstränge des Hilus ovarii, die häufig eine ausgesprochene Neigung zu Papillomentwickelung offenbaren (Olshausen[49], Spiegelberg[66], u. A.);

2) die Parovarial-Kystome, ausgehend vom Epoophoron, dem aus 12 bis 15 unscheinbaren Schläuchen gebildeten und im erwachsenen Organismus regelmässig vorhandenen, „physiologischen" Reste des embryonalen Wolff'schen Körpers. —

Dagegen herrschen die grössten Meinungsverschiedenheiten betreffs einer vollkommen gleichwerthigen, entschieden am zahlreichsten vertretenen und nicht minder häufig zur Beobachtung und Operation gelangenden

3. Gruppe von Adeno-Kystomen, sowohl des glandulären, als des papillären Typus, deren Zusammengehörigkeit sich wohl als unzweifelhaft erweisen dürfte; ihr angehörige Geschwulstformen finden sich sehr häufig, wenngleich meist etwas oberflächlich in der Literatur geschildert unter sehr verschiedenen Bezeichnungen in Folge der oft sehr auseinandergehenden Meinungen betreffs ihrer Genese, nehmlich als:

a) para- und retro-uterine Kystome;

b) Cysten der Ligamenta lata;

c) Vaginal-Cysten;

d) retroperitoneale Cysten, wohin auch einzelne als cystische Sacralgeschwülste, Hydromeningocelen, Intestinalcysten etc. gedeutete Fälle gehören dürften.

Als gutes Beispiel letzterer Art mag das oben des genaueren geschilderte Kystoma praevertebrale gelten; in der bisherigen Literatur mehrfach vorkommende ähnliche Fälle möchten wegen der leider meist ungenauen Angaben besonders der histologischen Beschaffenheit kaum als beweisend verwerthbar erscheinen; z. B. findet sich eine deutlich kystomartige Cyste bei König[34] beschrieben, welche der Convexität der rechte Niere aufsass; eine cystische Sacralgeschwulst als Geburtshinderniss erwähnt Weber[77]; u. A. m. —

Die dieser dritten Gruppe angehörigen cystischen Geschwulstformen sind als den beiden ersteren genetisch und anatomisch gleich zu schätzende, echt epitheliale pathologische Neubildungen im Typus des Adenoma cylindro-cellulare cysticum ihrer histologischen Structur gemäss anzusehen und ihrer Entstehung nach ebenfalls gleich jenen auf Residuen des embryonalen Wolff'schen Körpers und Ganges (Gartner'sche Kanäle) im erwachsenen weiblichen Organismus zurückzuführen. —

Der verhältnissmässig wohl am schwierigsten zu führende Nachweis der analogen Entwickelungsverhältnisse der Tumoren der ersten Gruppe, der eigentlichen Ovarial-Kystome, wonach die Ovarien als Standorte der Entwickelung nur eines Bruchtheiles unserer Geschwülste gelten können, wurde bereits früher in einer ausführlicheren Abhandlung (dieses Arch. Bd. 82. S. 304) auf histogenetischer Basis versucht, mit der Schlussfolgerung, dass die Adeno-Kystomformen, sowohl glandulärer, als papil-

lärer Art, daselbst auf nicht obliterirte Bestandtheile der Primordialnieren mit ihren nächsten Umbildungsstadien — bis ausschliesslich also ihrer Endformen: 1) im Ovarium als fertiger Graaf'scher Follikel; 2) als definitiver Nieren des erwachsenen Körpers — genetisch zurückzuführen sind. —

Wesentlich klarer gestaltet sich die Herleitung der Genese bei Vergleichung der Ovarial- mit den Parovarial-Kystomen, die ersteren in jeder Hinsicht auf das Vollkommenste gleichen können (Fischel[19], Coblenz[12] u. A.): Das Parovarium repräsentirt aber bekanntlich den „physiologischen" Rest der Urnieren. —

Der pathologischen, echten Neubildung des Adenoma cylindro-cellulare in jenen Uranlagen persistirender epithelialer Zellenelemente kann wahrscheinlich auch ein Vorstadium in Gestalt einfach ectatischer, gutartiger Retentionscysten, analog dem Hydrops follicularis (Virchow), vorangehen: Dass jedenfalls daselbst ein analoger „Hydrops" vorkommen kann, beweisen vielfache, auch schon ältere (Cruveilbier[15], Lebert[35], Förster[21] u. A.) Beobachtungen kleinerer, multipler Cystenbildungen in der ganzen Ausdehnung der Ligamenta lata, die sich als durchaus gutartige, nicht im Sinne der Adenome wuchernde Geschwulstformen charakterisiren.

Da das Adeno-Kystom ursprünglich eine reine Drüsengeschwulst ist, so kann ebenso gut auch jede erheblichere Cystenbildung mit grösserer Ansammlung von specifischer Inhaltsflüssigkeit im Inneren des Tumors fehlen, so dass ein reines Adenoma cylindro-cellulare als mehr solide Geschwulstform resultirt, ein allerdings äusserst seltenes Vorkommniss, wie bisher nur ein sicher beobachteter Fall von Schröder[61] (S. 360) beweist: Es war dies eine Geschwulst, die dem hochschwangeren Uterus an Grösse gleichkam, bei deren Punction mit dem dicken Veit'schen Trocart kein Tropfen Flüssigkeit ausfloss, weil die Geschwulst solide war, indem sie aus nichts als Drüsenneubildungen mit nur äusserst geringer cystoider Degeneration bestand. —

---

a) Paruterine Kystome. — Obzwar Gusserow[24] (S. 2) in seinem Werk „über Neubildungen im Uterus", meint, dass Cysten des Uterus mit selbständiger Wandung mehr in den Lehrbüchern, als in Wirklichkeit existiren, finden sich doch in der

Literatur eine grössere Anzahl genauer geschilderter Befunde cystischer Tumorem in directem Zusammenhange mit dem Gebärmutterparenchym und selbständiger Wandung, über deren Charakter als Adeno-Kystome kaum noch Zweifel entstehen können. Ja es ist wohl mit annähernder Sicherheit zu vermuthen, dass ein Theil paruteriner Kystome jeweilig unter der Diagnose Cysto-Myoma, -Fibroma, -Sarcoma passirten, wie es bei oberflächlicher Musterung der Tumoren und zumal fehlender histologischer Untersuchung in schwerer erkennbaren Fällen als nur zu leicht möglich erscheint. — Auch Spencer Wells, dem als wohl erfahrensten Ovariotomen und scharfem Beobachter entschieden die meiste Gelegenheit zu directen Wahrnehmungen geboten war, beobachtete wiederholt ihr Vorkommniss und verlegt allerdings den Sitz ihrer Entwickelung an die Rückseite der Gebärmutter; ihre Grösse sei gewöhnlich nicht sehr bedeutend, und ihre Anheftung an den Uterus fand er im Verhältniss zu ihrem Umfange breit; in seltenen Fällen erlangte die Cyste bei ansehnlicherer Vergrösserung ihres Volumens einen deutlichen Stiel. Aehnliche Beobachtungen finden sich schon bei Cruveilhier[15], Förster[21], Huguier[28], Lebert[35]. — Rokitansky[55] fand seitlich in der Wand des Uteruskörpers eine kleinere Cyste mit Wucherung von sogenanntem Zottenkrebs (Papillom?) von den Wandungsinnenflächen derselben, neben vorhandenem Cystocarcinom der Ovarien und zerstreuten zottenkrebsigen (papillären?) Vegetationen im Peritonealraum. —

Einen Fall von bedeutender Cystenbildung im stark hypertrophischen Uterusparenchym — unter sicherem Ausschluss des Cysto-Fibroids — hat Demarquay[16] beschrieben; — einen anderen Fall operirte Péan[51]. —

Kiwisch[30] beschreibt bei einer 46jährigen Frau eine Geschwulst, die vom mittleren Theil der hinteren Gebärmutterwand ausgehend, sich nach abwärts bis zum Beckenboden erstreckte und sämmtliche Beckenräume ausfüllte: Der in der Bauchhöhle befindliche Theil bestand durchweg aus Cysten, die den gewöhnlichen Ovarialcysten vollkommen glichen und deren umfangreichste von der doppelten Grösse eines Mannskopfes war.

Ahlfeld[1] operirte ein Kystoma multiloculare, dessen Sitz dicht am Uterus war: Die Portio vaginalis schien direct in den

Tumor überzugehen. — Ein ähnlicher Fall findet sich bei Spiegelberg[65] (S. 483) genauer beschrieben.

Meredith[42] schildert eine Kystombildung vor der Cervix uteri, wodurch der Uterus in die Kreuzbeinaushöhlung gedrängt worden war: Bei der durch Thornton ausgeführten Operation wurde das Peritoneum nicht eröffnet, obwohl Uterus und Darmschlingen gut durchgefühlt werden konnten; der Tumor fand sich überall von sehr gefässreichem Zellgewebe überzogen; durch Emporwachsen von der Cervix aus in das subperitoneale, sehr lockere Zellgewebe an der hinteren Blasen-, und vorderen Bauchwand hatte dieses Kystom also einen vollkommen präperitonealen Sitz erhalten. — Aehnlich diesem ist ein Fall Ahlfeld's[1]. —

Erwähnung paruteriner Cystenbildungen findet sich auch bei Beigel[8], Schröder[61], Wagner[74], Olshausen[49]: Letzterer beobachtete dieselben, nach einer persönlichen Mittheilung, bislang nur in einem Fall. —

Bei übersichtlicher Vergleichung mit den übrigen Kystomformen und Berücksichtigung der überhaupt als möglich denkbaren Histogenese derselben an den Seitenkanten des eigentlichen Uterusparenchyms zwischen der Peritonealduplicatur der Ligamenta lata, scheint uns bei Weitem die grösste Wahrscheinlichkeit betreffs des Standortes der Entwickelung dieser Art von Kystomen für die klar ausgesprochene Ansicht Schröder's zu gelten: „„Ein Theil der näher dem Uterus liegenden Cysten geht aus dem Urnierentheil des Wolff'schen Körpers hervor, von dem Reste als schmale, mit epithelialen Zellen erfüllte Kanäle persistiren: Diese Cysten sind immer mit Cylinderepithel ausgekleidet, welches mitunter Flimmerhaare trägt."" — Geschwulstbildungen in den Residuen der Primordialnieren zwischen Parovarium und Uterus sind offenbar der geeignete Boden zur Genese von Kystomen der eigentlichen Ligamenta lata, die im nachfolgenden Abschnitt kurz näher behandelt werden, während die directen Fortsetzungen dieses Theiles des Wolff'schen Körpers, als Gartner'sche Kanäle in den Seitenkanten des Uterus verlaufend, bei ausschliesslicher kystomatöser Entartung die wirklichen Para-uterinen Kystome zu bilden geeignet erscheinen, die später durch Weiterwachsthum zu retro-uterinen Tumoren unter Drehung und Anteversion des Uterus werden können. —

b) Kystome der Ligamenta lata. — Ziemlich reichlich, doch kaum weniger als klar und übersichtlich geordnet finden sich Literaturangaben über die zweite Art von Kystomen unserer obenerwähnten dritten Gruppe, den im Allgemeinen als „Cysten der Ligamenta lata“ bezeichneten Tumoren, zu denen aber natürlich streng genommen: 1) die Parovarialkystome; 2) die Kystome des Mittelstückes vom Wolff'schen Körper; 3) die paruterinen Kystome rechnen. An diese schliessen sich 4) die meist sog. „tiefen“ Cysten der Lig. lata, — zu denen aber auch die Vaginalkystome gehören, — als Kystome des subperitonealen Cavum pelvis an, welche alle mit mehr oder minder grossen Abschnitten zwischen die breiten Mutterbänder liegen zu kommen pflegen. —

„„Während man vor kaum zehn Jahren den Cysten des breiten Mutterbandes überhaupt irgend eine practische Bedeutung nicht zuerkannte, weiss man gegenwärtig, dass dieselben eine sehr häufige Affection darstellen, die nicht blos in theoretischer, sondern auch in chirurgisch-practischer Beziehung unser Interesse in hohem Grade beanspruchen muss““ (Fischel[19], S. 55).

Selbst noch Bandl[3] in seiner Behandlung der „Krankheiten der Ligamente und des Beckenperitoneums“ scheint sogar nicht einmal den exquisit intraligamentösen, oft bis zu colossalster Grösse anwachsenden Parovarial-Kystomen eine gebührende Würdigung zu Theil werden zu lassen, indem er nur meint, dass „„kleine cystische Bildungen von Erbsen- bis Taubeneigrösse ziemlich häufig in den Lig. latis vorkommen und in dieser Grösse nur in pathologisch-anatomischer Beziehung Interesse haben; sie sind z. Th. deutlich zwischen den Blättern derselben verschiebbar; nicht selten bauchen sie sich aus der vorderen oder hinteren Wand heraus und werden gestielt; sie sind von einer einfachen Lage polygonaler Epithelzellen im Innern ausgekleidet.““ — Diese Cystenbildungen entsprechen offenbar den oben erwähnten „hydropischen“ Retentionscystenbildungen in den verschiedenen Abtheitheilungen der nicht obliterirten Bestandtheile der Urnieren, haben aber mit Adeno-Kystomen nichts als die Cystenform gemeinsam.

In den breiten Mutterbändern gelegene Kystome, sowohl der glandulären als besonders auch der papillären Form, finden sich ungemein häufig in der Literatur erwähnt, wenngleich deren genaue nähere Beschreibung in anatomischer und histo-

logischer Beziehung leider meist nur oberflächlich erscheint, öfter noch ganz fehlt: Die sehr schwankenden Ansichten betreffs ihrer genetischen Verhältnisse dürften zumal nur sehr unvollkommen verwerthet werden können.

Eine Zusammenstellung einer Reihe von Fällen findet sich in einer Abhandlung von Gusserow[24]: „Ueber Cysten des breiten Mutterbandes".

Weitere Fälle sehe man bei Atlee[2], Bantock[5], Beigel[8], Koeberlé[32], Olshausen[49], Peaslee[52], Scanzoni[59], Schatz[60], Schröder[61], Spiegelberg[65], Veit[70], Wells[79], Werth[80] u. A.

Alle diese Formen von Kystomen zeichnen sich für den Operateur besonders durch die eine charakteristische Eigenschaft sehr unvortheilhaft aus, dass die sogenannte „Stielbildung" der Tumoren durchweg sehr mangelhaft erscheint, öfter noch als ganz fehlend sich erweist: Eine Ausnahme machen glücklicher Weise die gerade häufigsten „reinen" Parovarialkystome, welche in dieser Hinsicht meist noch die günstigsten Verhältnisse darzubieten pflegen.

In richtiger pathologisch-anatomischer Würdigung der Sonderstellung von tief in den Lig. latis gelegenen Kystomen, haben Schröder[62] und Kaltenbach[29] — nachdem einzelne Operateure, z. B. Péan, Clay, Wells u. A., bereits als „Nothbehelf" ähnliche Versuche, z. Th. mit Glück, ausgeführt hatten, — der sonst angestrebten, hier aber technisch unausführbaren Kystomexstirpation, die Kystomobliteration nach Fistelbildung unter Einnähen des nicht entfernbaren Kystombalgrestes im unteren Winkel der Bauchwunde aus zweckbewusster Intention bei vorher diagnosticirter subseröser Insertion der Tumoren als gleichberechtigtes Operationsverfahren mit sehr glücklichen Erfolgen an die Seite gestellt. Nach ihrem Vorgange operirten Ahlfeld[1], Müller[46], Schatz[60], Veit[70] u. A.

---

c. Perivaginale Kystome. — Uebersichtlicher geordnet erscheint das ziemlich umfangreiche Material der sogenannten Vaginalcysten, von denen ein ansehnlicher Theil, der als im mittleren und oberen Abschnitte der Vagina vorkommend geschilderten, sich nach Form und Inhalt als wohlcharakterisirte Adeno-Kystome darstellen, deren Mehrzahl von glandulärem

Habitus ist, während aber auch eine grosse Anzahl z. Th. ganz exquisit papillärer Formen sicher beobachtet und beschrieben sind.

So operirte Kaltenbach[29, II.] eine sogenannte Vaginalcyste, die in der Mitte der hinteren Vaginalwand submucös inserirte, von genau dem zusammengesetzten Bau eines proliferirenden Kystomes, von dem ein Abschnitt mehr den Charakter der papillären, ein anderer dagegen jenen der glandulären Proliferation darbot: Mayer[40], der den Tumor histologisch untersuchte, fand die Cystenwandinnenflächen fast durchgängig von platten Epithelzellenlagen, in den Einsenkungen zwischen den papillären Excrescenzen mit Cylinderepithel ausgekleidet.

Cystenbildungen im perivaginalen Beckenzellgewebe sind nach Haussmann[26] zuerst von Haller (in den „Elementa physiologiae corporis humani") beobachtet und beschrieben worden. Sie galten seitdem allgemein bis in die neuere Zeit für verhältnissmässig selten, wenigstens finden sich in den pathologisch-anatomischen Handbüchern nur spärliche Angaben. So schreibt auch noch Klob in seiner „Pathologischen Anatomie der weiblichen Sexualorgane" (S. 430): „„Die Cystenbildungen in der Scheide gehören zu den seltenen Fällen; sie entwickeln sich entweder im Gewebe der Scheide selbst und ist ihre Entstehung bis jetzt noch nicht ergründet, oder sie entwickeln sich aus den Bartholini'schen Drüsen"".

Auch Rokitansky[55] und Förster[21] äussern sich ähnlich; Letzterer sagt in seinem Lehrbuch (S. 328): „„Nach den höchst oberflächlichen Angaben darüber bei verschiedenen Autoren scheinen sie sich mehr in dem die Scheide umgebenden Zellgewebe, als im Gewebe der Scheide selbst zu entwickeln"", — eine Ansicht, welche zuerst von Rokitansky[55] aufgestellt worden war. — Virchow[72] betont, dass ihre Entstehungsweise noch keineswegs aufgeklärt sei (Onkologie I, S. 247); auch Schröder[61] meint, dass über die Entstehung der Scheidencysten noch wenig Sicheres bekannt ist.

Ein von Pauls[50] beschriebener Fall, wo ein cystischer, die hintere Scheidenwand stark vordrängender Tumor ein bedeutendes Geburtshinderniss bildete, glich seinem Inhalte nach einem papillären Kystome. Neuerdings wurde die Aufmerksamkeit besonders durch Winckel[82] wiederum auf unseren Gegenstand gelenkt,

indem derselbe sich der sehr dankenswerthen Mühe unterzog, 46 Fälle von kurzweg sog. Vaginalcysten aus der Literatur zusammenzustellen, denen er 7 eigene Beobachtungen anreiht; unter letzteren finden sich drei Fälle von mehrfacher Cystenbildung bei Schwangeren. Er unterscheidet: 1. Follicularcysten; 2. Cysten der conglobirten Drüsen.

Hörder[27] beobachtete eine sehr grosse Vaginalcyste an der vorderen Scheidenwand.

Nach Winkel[82] und Kaltenbach[29, II.] wurde von Veit[70] zuerst die Ansicht ausgesprochen, dass für einen Theil dieser Cysten möglicherweise die Cylinderepithelauskleidung von den Ausführungsgängen des Wolff'schen Körpers herrühren könne, deren Persistenz damals allerdings nur für Kuh und Schwein durch Malpighi, Jacobson und Gartner erwiesen war.

Diesen Untersuchungen schliesst sich die sehr gute Abhandlung von v. Preuschen an, der die sog. Gartner'schen Kanäle auch für Fuchs und Katze nachwies. Ferner ergaben dessen Untersuchungen, dass in der Scheide Drüsen, mit Flimmerepithel im Grunde der eigentlichen Drüsenschläuche vorkommen, während das ursprünglich einfache Cylinderepithel der Ausführungsgänge und der Vagina zu einem mehrschichtigen Schleimhautepithel umgestaltet ist, dessen obere Schichten aus abgeplatteten Zellenlagen bestehen, während die tiefen ihren cylindrischen Charakter gewahrt haben. Auf jene Drüsen führt er einen Theil der Vaginalcysten genetisch zurück und widerspricht besonders der hergebrachten Ansicht, dass letztere ein seltenes Vorkommniss bilden sollten: „„Ihrer häufig relativen Kleinheit, sowie dem Umstand, dass sie sich nicht immer auf der freien Fläche markiren, ist es zuzuschreiben, dass sie bis jetzt so selten beobachtet und nirgends genauer beschrieben wurden.““ Betreffs ihres Sitzes scheint ihm am meisten begünstigt das obere Dritttheil der vorderen Vaginalwand, also die Gegend der unteren Abtheilungen der Gartner'schen Kanäle: Es muss sich aber für die hier entstehenden Scheidencysten beim Weiterwachsthum häufig ein ganz ähnliches Verhältniss ergeben, wie es für die tiefen Cysten des breiten Mutterbandes gilt.

Die in der Literatur enthaltenen klinischen und anatomischen Befunde von Vaginalcysten umfassen, — auch nach

sicherem Ausschluss der hier verhältnissmässig häufig beobachteten Dermoide, — offenbar noch Bildungen sehr verschiedenen Ursprunges, von denen ein ansehnlicher Theil unbedingt als ausserhalb der eigentlichen Scheidenstrata entstanden und nur beim Weiterwachsthum als gegen die Mucosa vaginae vorgedrungen erscheinen müssen, deren eigentliche Standorte der Entwickelung tiefer in dem lockeren perivaginalen Beckenbindegewebsstratum des Cavum pelvis subperitoneale liegen und für deren Genese die überhaupt noch unentschiedene Frage nach dem Drüsengehalte der Vaginalwandungen, — welcher bisher nur durch v. Preuschen aufgefunden wurde, — gänzlich ausser Betracht kommen muss. Vaginalcysten dieser Art sind, analog den Kystomen, auch mehrfach bei Kindern beobachtet worden (Winkel[82], Breisky, in: Die Krankheiten der Vagina, in v. Pitha-Billroth's Archiv f. Chirurgie, S. 134 u. A.), ein Vorkommniss, das wohl Schlüsse auf analoge Genese gestatten dürfte, da die Entstehung dieser cystischen Tumoren zweifellos „spontan" erfolgte, ohne dass man ein direct einwirkendes, äusseres ursächliches Moment nachzuweisen vermochte.

Und wenn wir mit Breisky zwar allerdings noch sagen müssen, dass der anatomische Ausgangspunkt der Vaginalcysten überhaupt z. Th. noch nicht hinreichend aufgeklärt ist, so ergehen doch bereits die bisherigen Untersuchungen einer grossen Zahl verschiedenartiger Cystenformen der Scheide eine Bestätigung der Vermuthung Veit's[70], dass ein grösserer Theil aller sogenannten Vaginalcysten aus Residuen der embryonalen Wolff'schen Gänge zu entstehen pflegt und sich pathologisch-anatomisch z. Th. als einfache Retensionscysten (Hydrops), z. Th. als unzweifelhafte Adeno-Kystomata prolifera glandularia et papillaria charakterisirt.

Durchgängig finden wir bisher die Ansicht ausgesprochen, dass die für operative Entfernung der Tumoren natürlich höchst ungünstigen Bedingungen eines tief intraligamentösen Sitzes der Geschwülste dadurch geschaffen würden, dass eben eine sehr grosse Anzahl von Kystomen, — nach einigen Autoren besonders der doppelseitig papillären Form (Olshausen[49] u. A.), — die ausgesprochene Tendenz zeigen, tief zwischen die Ligamenta

lata hinein zu wachsen (Freund[22], Koeberlé[32] u. v. A.); auch Kaltenbach[29] kommt trotz sehr scharfsinniger Untersuchungen betreffs der Stielbeschaffenheit verschiedener Formen von Kystomen zu dem Urtheil, dass: „„Ueber die Ursachen, warum in einzelnen Fällen Ovarialgeschwülste zwischen die Platten der Ligmenta lata vordringen, bis jetzt kaum Vermuthungen vorliegen."" — —

Bei den sowohl klinisch wie anatomisch als verhältnissmässig „gutartig" zu bezeichnenden Adeno-Kystomen kommen zumeist erst nur die rein mechanischen Wachsthumsbedingungen in Betracht, indem die Geschwulst unter zunehmender Vergrösserung durch allmähliches, mehr oder weniger schnelles Anwachsen der Inhalts-Flüssigkeitsmasse in der Richtung des geringsten Widerstandes weiterzuwachsen strebt: Schon in den bisherigen Ausführungen der zusammengestellten einzelnen Gruppen von Kystomen im Bereich der inneren weiblichen Sexualorgane sehen wir bereits die Bedingungen enthalten, warum eine ganze Reihe von Kystomen, die eben gerade dadurch für bestimmte Standorte der Genese und Entwickelung höchst charakteristisch erscheinen, die ausgesprochenste Tendenz offenbaren, nicht aus den breiten Mutterbändern heraus zu wachsen. Klarer noch gestalten sich die Verhältnisse bei eingehenderem Studium der mit den Standorten der Genese und Entwickelung der Kystome selbst in directem Zusammenhange stehenden Entwicklungsverhältnisse der „Stielbildungen" der Tumoren.

Trotz der exacten Untersuchungen von Schröder[61] und Kaltenbach[29], denen sich die Arbeiten von Fischel[19], Freund[22], Leopold[37], Koeberlé et Taule[67], Olshausen[49], Rost[57], Sänger[58], Tixier[68], Wells[78], Werth[81] u. A. ausschliessen, lässt sich bislang kaum eine wirklich klare genetische Vorstellung über die räumliche Anordnung und gegenseitigen Lagenverhältnisse der einzelnen Stielbestandtheile bei den sehr verschiedenartigen Erscheinungsformen der Kystome gewinnen, noch gelingt es, mit ihrer Hülfe die verschiedenen Bedingungen zu ergründen, welche zu der so bedeutend wechselnden topographischen Lage der Kystome selbst und deren sehr verschieden entwickeltem Zusammenhange mit den inneren weiblichen Sexualorganen führen, speciell in ihrem Verhältniss zu Tube, Ovarium und Uterus. —

Darüber ward man einig, dass der Ortswechsel der Kystome mit zunehmender Grösse, ihr allmähliches Aufsteigen aus dem kleinen Becken einen bestimmenden Einfluss auf die Dimensionen und Beschaffenheit der Stielbildungen ausüben müsse; ferner hat man die Unterschiede in der anatomischen Zusammensetzung und Form des Stieles abgeleitet von der verschiedenen cystischen, oder soliden Bauart der Eierstocks-Geschwülste, — zu denen nämlich die Kystome fast unterschiedslos bisher gerechnet zu werden pflegten, — und der hierdurch bedingten sehr abweichenden Formen und Wachsthumsverhältnisse der Tumoren (Leopold[37]). —

Sowohl für die richtige Würdigung der Genese und Entwickelung der Kystome selbst wiederum, als vorzugsweise auch für die chirurgisch-technisch zweckmässigste Behandlungsart ist eine möglichst genaue Kenntniss der anatomischen und genetischen Verhältnisse des sogenannten „Stieles“ der Kystome von grösster Bedeutung. — —

Anatomie der Stielbildungen. — Auf den Durchschnittsflächen der „Stiele“ von den verschiedensten Arten überhaupt gestielter Kystome nach sog. Ovariotomien findet man:

1. Die Tube, welche der Aussenfläche der Kystome in mehr oder minder grosser Ausdehnung anliegt, entweder getrennt durch ein schmales Mesenterium (bestehend aus der Doppellamelle der Ligamenta lata), oder ganz dicht und oft sehr schwer als solche zu erkennen, meist aber noch durch Zug isolirbar: Letzteres Verhältniss findet sich vorzugsweise bei sehr grossen Tumoren, wo die Eileiter oft sehr beträchtlich (bis 20 Ctm.) verlängert sind; in der Regel pflegen dieselben aber noch für eine dünne Sonde durchgängig zu sein. Durch das nach vorn Herüberwälzen des wachsenden Tumors aus dem kleinen Becken über die transversale Falte des Kammes der Ligamenta lata kommen die Tuben zumeist bald vorn unter die Geschwülste zu liegen: Ausnahmen, bedingt durch bestimmten Sitz der Kystome, werden wir später berühren.

2. Das Ligamentum ovarii proprium, in der Regel verlängert und oft nicht unerheblich verdickt und von derber Beschaffenheit; bei sehr langen Stielen verdünnt.

3. Das Ligamentum latum, durch welches im Wesentlichen die Dicke und Breite des Stieles bedingt wird, erscheint

häufig hyperplastisch verdickt, besonders in Hinsicht der eingelagerten glatten Muskelfasern, sowie besonders der darin enthaltenen Blutgefässe: median gelegen die Vasa uterina, lateral die Vasa spermatica; die Arterien oft vom Kaliber einer Arteria radialis (Waldeyer[76]), die Venen von Daumendicke (Wells).

4. Das Ligamentum uteri rotundum, nur in einzelnen seltneren Fällen von Kystombildung, die später nähere Erwähnung finden werden. — —

Länge, Volumen und Gefässreichthum der Stielbildungen, sowie der Gehalt glatter Muskelfasern differiren ungemein: Bis über 12 Ctm. lange Stiele sind beobachtet worden, denen gegenüber durchaus nicht gar selten dieselben vollständig ermangeln, ein sehr wichtiges Vorkommniss, das für eine bestimmte Gruppe von Kystomen charakteristisch erscheint und weiter unten seine nähere Erörterung finden soll. Die kurzen, dickeren Stiele enthalten meist viele Blutgefässe geringeren Kalibers (Bryant[11]); die längeren, dünnen und derbfaserigen wenige, aber starke Gefässe. —

Die Torsion des Stieles, sogar bis zu sechsmaliger Umdrehung in einzelnen Fällen, ist in geringerem Grade ein ziemlich häufiger Vorgang, der bei kleineren und mittelgrossen Tumoren gewöhnlich überhaupt nur möglich und oft von grösster Wichtigkeit ist, in Folge der eintretenden Gefässcompression, für die Ernährung der Geschwulstmasse (Olshausen[49], S. 87). In der Regel treten alsdann höchst bedenkliche Folgezustände ein, welche bestehen in venöser Stauung mit Blutextravasation in die Cystenräume, Oedem, Vereiterung, Gangrän, Peritonitis, allgemeiner Sepsis: Sehr selten erfolgt im Gegentheil eine Naturheilung des Organismus von dem Kystom durch jenen Vorgang mit bewirkter Anämie, Stillstand des Wachsthums, Atrophie, Schrumpfung, Verfettung, Resorption, Verkalkung. Häufig dagegen übernehmen die oft sehr ansehnlichen Gefässe der meist vorhandenen Adhäsionen, besonders des adhärenten Netzes, die Ernährung der Tumoren: Die Geschwulst kann dann ruhig weiterwachsen, auch wenn der Stiel keine zuführenden Gefässe mehr hat; ja es kann selbst, wie durch mehrere Beobachtungen sicher constatirt wurde (Barrat[6], Wells[79] u. A.), der Stiel vollkommen abgedreht werden, so dass der Tumor in gar keinem Zusammenhange mehr mit den Genitalien steht, ohne dass dessen Wachsthum wesentlich beeinträchtigt zu werden braucht. —

Wiederholt ist eine sehr mürbe, brüchige Beschaffenheit der Stiele erwähnt (Nussbaum[47], Meade[41]), hervorgerufen durch fettige Degenerationsprozesse: Jedenfalls eine der unangenehmsten Complicationen bei der Operation.

In einzelnen Fällen war der Stiel doppelt durch Entstehung einer Dehiscenz des Lig. latum zwischen Tube und Lig. ovarii (Nussbaum[47] [Fall 20]), Wells[78], Werth[81] (S. 423). — Da wo der Stiel in die Cystenwand eingeht, ist letztere stets verdickt: Wenn überhaupt irgendwo, so werden hier, in der Nähe der Stielinsertion der Kystome, Reste vom Ovarium aufgefunden (Waldeyer[75], S. 256), dessen Follikel gewöhnlich hydropisch entartet sind. — —

Ein wichtiges Kriterium für eine ganze Gruppe von Kystomen bildet der vollkommene ursprüngliche Mangel einer Stielbildung, — ausgenommen die Fälle, wo in Folge erst sehr geringer Grösse von Tumoren im Ovarialparenchym selbst, zumal des Hilus ovarii, die normale Einlagerung des Eierstocks in die Oeffnung und taschenartige Falte des breiten Mutterbandes noch fast unverändert geblieben ist, sowie natürlich jene seltenen secundären Stielverluste, wo der Stiel ganz abgedreht, oder wegen massenhafter Adhäsionen nicht aufzufinden ist, — wie dies der Fall ist bei den exquisit intraligamentös entwickelten Kystomen, deren Entstehung histogenetisch auf die Bestandtheile des nicht in physiologischer Norm obliterirten Corpus Wolffiani und der Gartner'schen Kanäle zurückgeführt wurde, und welchen vorzugsweise doppelseitiges Vorkommen, entsprechend der paarigen Organanlage, sowie die ausgesprochene Tendenz zu Papillomentwicklung inne zu wohnen scheint. Da die Adeno-Kystome naturgemäss das Bestreben haben, nach der Richtung des geringsten Widerstandes weiter zu wachsen, indem sie gleichzeitig der kugeligen Endform, als der bei geringstem Umfange inhaltreichsten, zustreben, so pflegen die letzterwähnten Formen derselben meist aus den breiten Mutterbändern heraus nach hinten, seltener nach vorn, in die Abdominalhöhle empor zu wachsen: Das bisher sogenannte Hineinwachsen zwischen die Lig. lata dürfte demnach in diesem Sinne, also umgekehrt als in der üblichen Anschauungsweise, zu verstehen sein. In seltneren Fällen, bei meist nur ganz tief intraligamentösem Sitz der Entstehung (in

dem prävaginalen Theile des Wolff'schen Ganges, resp. in den möglichen Vasa aberrantia) erfolgt das höchst unglückliche Hineinwachsen in das sehr lockere perivaginale, noch seltener in das periproktale Beckenbindegewebe des Cavum pelvis subperitoneale, mit nachfolgendem Empordringen der Geschwulst entlang der vorderen (Ahlfeld[1], Meredith[42]), oder der hinteren Bauchwand unter flächenhafter Ablösung des Peritoneums; am häufigsten erfolgt ein Vordringen gegen die Mucosa vaginae, am seltensten gegen das Rectum (Klebs[31]) nach aussen.

Die mehr oder minder abgeschlossen retroperitoneale Lage von Kystomen höher oben an der Vorderfläche der Wirbelsäule in der Nierengegend, — analog unserem zuerst erwähnten, genauer geschilderten Falle von Kystoma praevertebrale, — erklärt sich nach der Genese derselben aus nicht bei der Differenzirung der definitiven Harn- und Geschlechtsorgane aufgebrauchten, persistirenden abgesprengten Resten der obersten Drüsenschlauchanlagen der Urnieren, welche in der ursprünglichen Höhe vor der Wirbelsäule liegen geblieben sind, ohne an dem physiologischen „Descensus" ovariorum Theil zu nehmen. — —

Durch den oft sehr lang andauernden, continuirlichen Zug des aus dem kleinen Becken emporsteigenden Tumors kann im Laufe der Weiterentwickelung bei ursprünglich selbst fast vollkommenem Mangel eines Stieles doch durch Ausziehen sämmtlicher anhängenden Gebilde eine Art Stiel gebildet werden: Verhängnissvoll ist hier oft schon die Hineinzerrung der Ureteren besonders geworden. —

Aeusserst complicirt gestalten sich die Verhältnisse bei dem Anwachsen der Kystome zu colossaler Grösse, wo durch Verdrängung und oft sehr bedeutende Verzerrung mit Eintreten der verschiedenartigsten secundären Veränderungen der Nachbarorgane, sowie durch dann meist in grösster Ausdehnung sich entwickelnde peritonitische Adhäsionen, ein oft auch nur theilweises, annähernd sicheres Erkennen der einzelnen ursprünglichen Stielbestandtheile zur Unmöglichkeit werden kann. — —

Ein klares Verständniss der bei grossen Tumoren oft geradezu unentwirrbaren anatomischen Varietäten und genetischen Verhältnisse der verschiedenartigen Stielbildungen dürfte nur allein mög-

lich erscheinen auf Grund einer allseitigen, richtigen Würdigung der Genese und zumal der sehr differenten Standorte der Entwickelung der verschiedenen Kystomformen selbst, unter steter Berücksichtigung der Art des Wachsthumes der Adeno-Kystome, sowie der Richtung des geringsten Widerstandes, in welcher dasselbe naturgemäss erfolgt, und der Beschaffenheit der direct angrenzenden Organe: Zur Ermöglichung einer richtigen Erkenntniss aller jener Einflüsse ist das anatomische und histologische Studium kleinerer Geschwülste, — unter Ausschluss aller secundären Veränderungen, insbesondere der „Adhäsionen", — allein als zweckentsprechend zu erachten.

Maassgebend für die Beurtheilung der genetischen Verhältnisse pathologischer Neubildungen erscheint eine möglichst genaue Kenntniss der physiologischen, normalen Entwickelungsvorgänge der Organe, insbesondere der frühesten Umbildungsstadien der embryonalen Uranlagen: Bevor wir daher versuchen dürfen, die Entwickelungsverhältnisse der verschiedenen „Stielbildungen" einer eingehenderen Prüfung zu unterziehen, scheint es geboten, die genetischen Verhältnisse der abweichenden Kystomformen selbst überhaupt erst noch genauer zu präcisiren und zu letzterem Zwecke zunächst unter Zugrundelegung der normalen Organbildungen die hier in Betracht gezogenen Abnormitäten der Uranlagen durch in Folge nur geringer Abweichung von der physiologischen Norm nicht, oder nur unvollkommen erfolgende Obliteration der Bestandtheile des Wolff'schen Körpers und seiner Vasa aberrantia nach ihrer genauen topographischen Anordnung im weiblichen Organismus zu betrachten: Die scheinbar regellos bald endothelial-peritoneale, bald epitheliale Zellenbekleidung der Kystome findet alsdann später am besten gleichzeitige Betrachtung. — —

Entwickelungsgeschichte der Wolff'schen Körper. — Zu Ende der vierten Woche des Embryonallebens finden sich langgestreckt zu beiden Seiten der unteren zwei Dritttheile der Urwirbelsäule nach der Peritonealhöhle zu die Primordial- oder Urnieren (Oken'sche oder Wolff'sche Körper), deren drüsenschlauchartiger Theil als kammförmig lateralwärts gezähneltes, verhältnissmässig sehr voluminöses Organ erscheint, während

der mediane Saum zu dem kanalartigen Wolff'schen Gange sich ausbildet. Nach J. Müller[45], Banks[4], Dursy[18], Bornhaupt[10], Waldeyer[76] u. A. differenzirt sich der Wolff'sche Körper zu zwei verschiedenen Abtheilungen: 1. Die eine führt breite Kanäle mit flachem, körnigem Epithel und steht später mit den Glomerulis in Verbindung: Es ist dies der harnabsondernde Urnierentheil desselben; — 2. Die Kanälchen des anderen Abschnittes, die beim Menschen den oberen vorderen Umfang des Wolff'schen Körpers einnehmen (Sexualtheil: Bornhaupt), sind enger und haben höheres Epithel, das später z. Th. Flimmerhaare trägt: Beim Manne entwickeln sie sich zu den Kanälchen des Nebenhodenkopfes, beim Weibe dringen sie bis in den Hilus der Keimdrüse vor. Während in letzterem Falle Waldeyer[76] sie hier nach beiden Seiten später blind endigen lässt, dringen nach neueren Untersuchungen v. Koellikers[33] (S. 973) von hier aus kleinzellige Epithelsprossen, als sogenannte Markstränge, durch das Mesoarium hindurch dem analog sich verzweigenden Netzwerke der grosszelligen Pflüger-Waldeyer'schen Anlagen des eingestülpten Oberflächenepithels der weiblichen Keimdrüse entgegen, umwaehsen letztere, die alsdann zu Eizellen sofort sich differenziren, und werden nach Abschnürung der (meist!) einzelnen Eier als Membrana granulosa des Graaf'schen Follikels zu cubischem, regulärem Cylinderepithel umgewandelt, z. Th. in ursprünglicher Form der Eizelle als Discus proligerus umlagert.

An der hinteren Fläche der oberen Abtheilung des Wolff'schen Körpers, in der Richtung nach oben zu, entwickeln sich die definitiven harnabsondernden Organe, die eigentlichen Nieren, an deren Bildung sich der im Embryo bereits harnabsondernde oberste, hintere Theil der Uranlagen betheiligt.

Unterhalb dieser Anlage, am vorderen, inneren Rande der unteren Partie des oberen Dritttheiles der Urnieren lässt sich die Bildung der weiblichen Keimdrüse aus dem Sexualtheile des Wolff'schen Körpers und dem Keimepithel verfolgen, welches letztere sehr frühzeitig im Bereich der sogenannten Remak'schen Mittelplatten entsteht und über dessen eigentliche Herkunft noch Meinungsverschiedenheiten herrschen: Eine grosszellige, ovale Partie kennzeichnet die spätere Bildungsstätte des Ovariums,

während mit der fortschreitenden Ausbildung des Wolff'schen Körpers ringsum auf den mittleren Abtheilungen der Mittelplatten das Keimepithel mehr und mehr atrophirt schwindet und nur in den Winkeln, welche die Mittelplatten mit den Seitenplatten bilden, schmale Längsstreifen erhalten bleiben, durch deren Einstülpung und Schluss die Müller'schen Gänge entstehen: Diese Einstülpung gelangt in ihren oberen Partien nicht zum völligen Abschluss (Tubenöffnung), schliesst sich nach abwärts vollkommen und schiebt sich bis in die Beckenregion des Embryo vor, wo sie paarig median nach vorn von den Wolff'schen Gängen in den Sinus urogenitalis einmündet. Das blind endigende äusserste obere Ende des Müller'schen Ganges, das zur Bildung der Eileiter nicht verwandt zu werden pflegt, ist die einer Fimbria des Morsus diaboli anhängende, spätere Morgagni'sche Hydatide.

Bald verschmelzen die unteren Abschnitte des Müller'schen Ganges zu einem unpaaren Kanale, doch erst einige Zeit nach vollendeter Vereinigung dieser mit Cylinderepithel ausgekleideten Röhren zu Ende des fünften Monats (Dohrn[17]) erfolgt die aufsteigende Weiterdifferenzirung zu Vagina und Uterus, während die Tuben als directe Fortsetzung der Hörner des letzteren zeitlebens als paarige Kanäle, Eileiter, persistiren. Alle Gebilde mit alleiniger Ausnahme der Cylinderepithelkappe des Ovariums (Waldeyer) und des Morsus diaboli der abdominalen Tubenöffnung liegen später zwischen der Peritonealduplicatur der Ligamenta lata, die aus der Bauchfellbekleidung der Wolff'schen Körper sich entwickeln, eingeschlossen: Das paarige Ostium abdominale tubae vermittelt also die einzig dastehende, physiologisch-normale Ausmündung des grössten endothelialen Lymphraumes, des Peritonealsackes, auf der freien Körperoberfläche, wenngleich in sehr bedingter und in höchst eigenthümlicher Weise modificirter Art.

Die vom unteren Ende des Wolff'schen Körpers zur Leistengegend ziehende Bauchfellfalte (das Leistenband der Urniere: v. Koelliker[33]) bildet später das Lig. rotundum uteri (das Analogon des Gubernaculum testis Hunteri). —

Das genaue Verhältniss der Differenzirung der späteren Harn- und Sexualorgane der beiden getrennten Geschlechter aus

dem embryonalen Wolff'schen Körper ist in übersichtlicher Weise dargestellt auf Taf. II., Fig. 2 und 3.

Zu einer gewissen Zeit, gegen Ende der embryonalen Entwickelung, scheinen sämmtliche Abtheilungen des weiblichen Genitalschlauches mit Flimmerepithel ausgekleidet zu sein. Für Tuben und Fimbrien ist dies schon von Beckcr[9] nachgewiesen; die Uterusschleimhaut flimmert, ebenso auch regelmässig das Epoophoron (Waldeyer[76]); in der Scheide differenzirt sich das ursprünglich durchweg flimmernde Cylinderepithel in höchst eigenthümlicher und charakteristischer Weise: In der Tiefe der von v. Preuschen[54] nachgewiesenen Drüsenbildungen der Scheide persistirt das Flimmerepithel, während schon die Ausführungsgänge derselben und deutlicher noch die Vaginaloberfläche den Charakter geschichteter Schleimhautepithelien annehmen, indem die tieferen Schichten noch cylindrische Form wahren, während die höheren plattere Lagen von Stachel- und Riffzellen bilden, deren äusserste Decke grosse, ganz flache Plattenepithelien darstellt, die namentlich auf der Höhe der Papillen eine bedeutende Mächtigkeit erlangen.

Höchst interessant als ergänzende Thatsachen sind die Befunde neuester Untersuchungen (Léod[36], Leydig[37], Nussbaum[48] u. A.), wonach auch die ganzen Oberflächen der Ovarien und sogar die Membrana granulosa, — letztere z. Th. nur während der Ovulation, — bei niederen Thierklassen (Sauriern) flimmern.

Die nicht zur Bildung der inneren weiblichen Sexual- und Harnorgane beim Menschen aufgebrauchten Bestandtheile der Primordialnieren bleiben in ihrer Ernährung und Weiterentwickelung vollständig zurück, atrophiren, obliteriren gemäss den Principien des physiologischen Körperwachsthums: Aeusserst spärliche Reste finden sich regelmässig am erwachsenen Körper als 12 bis 15 unscheinbare Röhrchen mit Flimmerepithelauskleidung, die oft fehlen, meist ganz ausserhalb des Eierstockes zwischen Tube und Hilus ovarii innerhalb der Peritonealduplicatur des breiten Mutterbandes liegen, sehr oft jedoch bis in den Hilus ovarii hineinreichen als sogenannter Nebeneierstock, Paroophoron (Rosenmüller'sches Organ: das Homologon der Epididymis des Mannes). — Neben diesen Resten des Sexualtheils vom Wolff'schen Körper

finden sich oft auch zumeist noch viel unbedeutendere Reste des ursprünglich harnabsondernden, des Urnierentheils bei beiden Geschlechtern erhalten (beim Manne nur besonders unterschieden, als Parepididymis: Giraldès'sches Organ). — —

Nachdem in der frühesten Zeit des Fruchtlebens die Geschlechtsdrüsen zu beiden Seiten der Wirbelsäule, an der Innenseite des Wolff'schen Körpers sich ausgebildet haben, beginnen dieselben um die zehnte Woche ein verschiedenes Verhalten bei beiden Geschlechtern zu zeigen: Der Eierstock erscheint mehr gestreckt und platter als der Hode und nimmt zugleich eine mehr schräge Lage ein. Aehnlich dem Testikel macht sodann auch der Eierstock einen Descensus durch, bleibt jedoch für die längste Zeit des Fötallebens in der Höhe des grossen Beckens liegen und gelangt erst in den letzten Monaten in das kleine Becken hinab. Hier liegt derselbe alsdann in einer Falte des Peritoneums, die von dem hinteren Blatte des Ligamentum latum gebildet wird. Er erscheint jedoch nicht vom Peritoneum überzogen, sondern durch eine Oeffnung desselben in die Peritonealhöhle zum allergrössten Theile hineingeschoben und ist somit ausser dem Morsus diaboli der Tube das einzige Organ, welches factisch intra sacrum peritonei liegt: Nur ein sehr kleiner Theil des Organes liegt noch ausserhalb des Peritonealsackes zwischen den Blättern der breiten Mutterbänder; das Peritoneum hört hier mit einer schon dem blossen Auge erkennbaren zackigen Linie auf, den Ueberzug des Organes zu bilden. Letzterer wird vielmehr von einer einschichtigen Lage cubischer bis kurzcylindrischer, im optischen Längsprofil, von der Fläche gesehen 5—6eckig polygnonaler und schön mosaikartig gelagerter Epithelzellen gebildet, die sich schon durch ihre viel bedeutendere Grösse von dem viel platteren Endothel des Peritoneum sehr leicht unterscheiden lassen (Waldeyer[76]). Genetisch ist das Epithel auf der Oberfläche der Ovarien, Waldeyer's Keimepithel, obgleich nicht flimmernd, identisch mit dem Epithel der Tube, wenngleich es am erwachsenen weiblichen Organismus beim Menschen nicht direct in dasselbe übergeht: Zwischen dem am nächsten an das Ovarium heranreichenden Epithel der Fimbria ovarica tubae und dem Keimepithel pflegt noch ein mehr oder minder breiter Streifen peritonealen Endotheles zu liegen. — —

Zur Aetiologie und Histogenese der Kystome. — Ueberhaupt wohl an keinem Organe des menschlichen Körpers finden sich häufiger irreguläre Entwickelungsvorgänge als bei der Bildung der Sexualorgane: Zu den noch allergeringsten Graden derselben, die fast noch als innerhalb der physiologischen Grenzen liegend gelten dürfen, gehört offenbar die sehr variable Ausbildung der mannichfachsten Vasa aberrantia, sowie das einfache theilweise oder vollständige Nicht-Obliteriren der nicht zum Aufbau der definitiven Organe Verwendung findenden Bestandtheile der Uranlagen. Bei grossen Gruppen von Wirbelthieren gehört dieses vollständige Ausbleiben einer theilweisen oder völligen Verödung der Reste dieser embryonalen Vorstufen der Entwickelung erwiesenermaassen zur Norm, — wie bei den Wiederkäuern (Malpighi, Jacobson), Fuchs — Katze (v. Preuschen), Schwein (Gartner): Drüsenschlauchartige Bildungen, analog denen des Parovarium beim Menschen, gehen hier vom Hilus ovarii aus bis zum Uterus, wo sie paarig als einfache Röhrchen (Gartner'sche Kanäle), — deren richtige Deutung als persistirender Ausführungsgänge des Wolff'schen Körpers aber erst durch Jacobson erfolgte, — in den Seitenkanten des letzteren nach abwärts verlaufen, sodann auf oder vielmehr in der seitlichen und vorderen Scheidenwandung nach unten zu allmählich mehr und mehr der Medianebene sich nähern und schliesslich etwas oberhalb oder zu beiden Seiten des Orificium urethrae auf der freien Schleimhautoberfläche der Vagina ausmünden.

Durchgängig tragen die Gänge Cylinderepithel, welches beim Fuchs (v. Preuschen[54], S. 125) stellenweise flimmert. Statt der freien Ausmündung ist auch wiederholt eine blinde Endigungsweise durch Ineinanderübergehen der beiden Gänge beobachtet.

Beim Menschen beschreibt schon Columbus[13] (S. 76) einen Fall von Persistenz der Wolff'schen Gänge, wo neben den Tuben noch andere Schläuche von den Ovarien abgingen und nach der Wurzel der ansehnlich vergrösserten Clitoris verliefen. In anderen Fällen (Baudelocque[7], Merkel[43], Moreau et Gardieu[44], Förster[20]) fanden sich nur kürzere schlauchartige Bildungen, die vom Parovarium nach dem Uterus verliefen.

Die genauen topographisch-anatomischen und histologi-

schen Verhältnisse der nicht in physiologischer Weise obliterirten Wolff'schen Körper und Gänge finden sich wiedergegeben in Taf. II, Fig. 4 bis 7.

Die günstigsten Bedingungen für cystische Entartung sind in der eigenthümlichen anatomischen Construction dieser drüsenschlauchartigen und röhrenförmigen Gebilde bereits vorhanden. Das Lumen der Gänge ist nicht immer gleichmässig: Bei der Katze (v. Preuschen) befindet sich ungefähr 1 Cm. vor der Ausmündung in die Scheide eine cylindrische Anschwellung, welche nach Anderen (Gartner) auch bei der Kuh constant vorzukommen scheint. Häufig sind im Lumen der Kanäle Pfröpfe beobachtet, bestehend aus zusammengeballten abgestossenen Epithelmassen, welche die Lichtung der Gänge nahezu oder vollständig ausfüllten. Begünstigt werden die Verstopfungen der Ausführungsgänge noch sehr durch die regelmässig nur enge Ausführungsöffnung, sowie durch rosenkranzartige Einschnürungen im ganzen Verlaufe des Röhrensystems, wodurch bei wachsender Ansammlung abgestossener Epithelmassen eine ventilartige Verlegung und Abknickung in der Continuität desselben mit Retension der Absonderungsflüssigkeit ihrer, einer Schleimhautoberfläche gleichzusetzenden, Cylinderepithelauskleidung bedingt wird. Schon Gartner[23] selbst hat cystische, z. Th. blasenartige, z. Th. rosenkranzförmig gestaltete Umbildungen der nach ihm benannten Kanäle beobachtet.

Hydropische Anschwellungen im Typus der klinisch und anatomisch gutartigen Retentionscysten, — deren Paradigma der Hydrops follicularis (Virchow) bildet, — kommen offenbar auch äusserst häufig hier vor und bilden die zumeist kleineren, bis höchstens hühnereigrossen, dünnwandigen, häufig multiplen Cysten, mit klarem serösem Inhalte von sehr niedrigem specifischem Gewichte (1004 bis 1005) und meist nur sehr geringem Eiweissgehalt, an denen das breite Mutterband so reich ist (Waldeyer), wie schon aus zahlreichen instructiven Abbildungen älterer Autoren (Cruveilbier[15], Lebert[35], Förster[21]) hervorgeht.

Die Retension des Secretes wirkt vielleicht dann ihrerseits durch Ausdehnung der Schläuche wieder als abnormer Reiz, der eine stärkere Zufuhr ernährender Säfte zu den Cystenwandungen herbeizuführen im Stande ist. Immer grösscre Partien von Schläuchen werden alsdann mit in den Bereich gezogen, bis endlich die

cystische Entartung über die ganzen, z. Th. communicirenden Bestandtheile nicht obliterirter Schläuche sich verbreitet hat. Bei immer stärkerem Anwachsen der Inhaltsflüssigkeit werden endlich die Communicationsöffnungen mehr und mehr ausgeweitet, und die ursprünglich multiloculäre Anlage des Röhrensystems strebt bei Weiterentwickelung der uniloculären, kugeligen Endform zu, als der bei geringstem Umfange inhaltreichsten: Die Anfangs nur engen Verbindungsröhren stellen schliesslich nichts als leistenartige Vorsprünge dar, die verschieden tiefe und flachere Ausbuchtungen der Hauptcyste umgrenzen; endlich werden auch diese vollkommen ausgeglättet, und Nichts würde den Vorgang erklärlich erscheinen lassen, wenn nicht häufig Uebergangsstadien oder unvollkommene Gesetzmässigkeiten zu beobachten wären.

Das Weiterwachsthum der durchweg einschichtigen Cylinderepithelauskleidung der Cysteninnenflächen erfolgt ebenfalls durch die stärkere Ernährung mit Quertheilung der Zellen zur Bedeckung der sich vergrössernden Oberfläche: Bei den rein hydropischen Cystenbildungen ist jedoch dieser Vermehrungsprozess nur in äusserst minimaler Weise annehmbar, da die einschichtige, anfangs ziemlich hohe Cylinderzellenauskleidung bei den grösseren Cystenformen bis zu äusserster Dünnheit der einzelnen Zellenleiber platt in die Fläche ausgezogen erscheint, atrophirt und häufig gar nicht mehr aufzufinden ist, so dass diese Cysten als einfache Bindegewebsspalträume erscheinen können.

Während die einfachen Retensionscysten der histogenetischen Erklärung wenig Schwierigkeiten darbieten, ist bis zur Umformung der gleichen Uranlage zum proliferirenden Kystom, d. i. der Degeneration zum Adenoma cylindro-cellulare des pathologisch-histologischen Systemes, als einer schrankenlosen, echt epithelialen Neubildung im Typus der mit Cylinderepithel ausgekleideten Drüsenformen, noch ein gewaltiger Sprung. Wie es kommt, dass die gleiche Uranlage das eine Mal zum passiven Hydrops, das andere Mal zum activ wuchernden Adenom sich entwickelt, ist bisher noch vollkommen unverständlich: Die Ansichten betreffs dahin wirkender mechanischer Insulte, oder specifischer in, — (Puerperium und sog. Dyskrasien), — und ausserhalb des Organismus gelegener (chemischer, infectiöser, electrischer) Reize ist bislang ebensowenig erwiesen, als

die angeborne Kystombildung im engeren, strengsten Sinne Cohnheim's: Dagegen scheint hier die weitere Fassung der scharfsinnigen Ideen des letzterwähnten Forschers grosse Wahrscheinlichkeit zu bieten, insofern als zur Erklärung der histogenetischen Verhältnisse vielleicht schon die einfache Annahme genügt, dass in jenen normwidrig erhalten gebliebenen embryonalen Organanlagen auch gegebenen Falls die auskleidenden Zellenlagen ihren embryonalen Charakter in mehr oder minder vollkommener Art bewahrt haben, so dass letztere auch noch im erwachsenen Organismus zur selbständigen, gleichartigen Zellenproduction unabhängig von der physiologischen Gesammt-Oekonomie des Körpers befähigt bleiben und pathologische Neubildungen produciren können, entweder von zunächst für den Organismus zweckloser Art, die letzteren später allerdings durch Druck rein mecbanisch belästigen (Adeno-Kystome), oder gar aus noch viel dunkleren Ursachen (in Folge vielleicht einer verminderten, — häufig oft nur local, — Resistenzfähigkeit des intermediären Blut-Bindegewebsapparates: Cohnheim[14]) von maligneren Formen im Typus der destruirenden Drüsen-Epitheliome, der Carcinome (vgl. dieses Archiv Bd. 82. S. 309). Die Bezeicbnung (Waldeyer's[75]) der Kystome als Formen des Myxoid-Kystomes scheint gleiche Ansichten betreffs ihrer Genese im Zusammenhange mit embryonalen Bildungen darzubieten. Für die Möglichkeit der Vererbung einer hereditären Anlage des Uebels sprechen mehrfache Beobachtungen derselben Erkrankung bei mehreren Schwestern hintereinander (Olshausen[49], Simpson[63], Lever[38], Rose[56] u. A.).

Eigenthümlich lautet die Meinung eines der erfahrensten und glücklichsten Ovariotomen (Koeberlé[32]) betreffs der Aetiologie der Kystome: „„Les femmes lymphatiques et nerveuses sont très-sujettes aux kystes de toutes sortes: Dans les régions géographiques où le temperament sanguin prédomine, les kystes de l'ovaire sont rare.““ — Wesentlich besser begründet erscheint diese, in gegebener Fassung etwas paradox klingende Ansicht, wenn man ihr den von Seanzoni[59] sicher nachgewiesenen Zusammenhang der Kystombildung mit Chlorose zur Seite stellt, welcher letzteren besonders durch Virchow's[71] exacte Zurückführung auf Anomalien (Hypoplasie) des Blutgefässapparates die zuvor ganz fehlende,

greifbare Begründung ihrer Genese, Entwickelung und möglichen Folgezustände zu Theil ward. —

Zur topographischen Entwickelung und Stielformation der Kystome, sowie der wechselnden, heterogenen Zellenbekleidung ihrer Oberflächen. — Für das klare Verständniss der Entwickelungsverhältnisse der verschiedenartigen Formen von Kystomen im Bereiche der inneren weiblichen Sexualorgane erweist sich hauptsächlich die genaue anatomische und histologische Untersuchung der Structurverhältnisse möglichst kleiner Tumoren als besonders vortheilhaft, vorzüglich aber die eingehendste Betrachtung von Schnittflächen, welche im Winkel von meist etwa 45° zur frontalen und sagittalen Medianebene der inneren weiblichen Genitalien gerichtet, durch Tuba, Ovarium, Tumor und Ligamentum rotundum uteri schneidend die Ligamenta lata schräg durchtrennen (siehe Linie s s in Fig. 4): Die genaue Kenntniss derselben gewährt unter Zugrundelegung und Vergleichung der gleichgerichteten Schnittfläche an den normalen Organen (Fig. 8) für die topographischen Verhältnisse einer ganzen Reihe von Kystomen den überraschendsten Aufschluss. — Bei allen hierhergehörigen Kystombildungen findet sich übrigens wohl in der Regel als gleichzeitig vorhanden der Hydrops follicularis ovarii, gleichgültig ob die Eierstöcke mit dem Tumor in directem Zusammenhange stehen, oder nicht. — Bei Betrachtung der verschiedenen einzelnen, typischen Formen von Geschwülsten findet sich an erster Stelle:

I. Kystoma ovarii proprium. — Zur Erklärung der Uebersichtlichkeit sehen wir in Fig. 9 a einen entsprechend verkleinerten, schematischen Durchschnitt oben beschriebener Art durch ein erst nur in sehr mässigem Grade multiloculär kystomatös, hauptsächlich in der Rindenschicht entartetes Ovarium selbst, im Zusammenhange mit den angrenzenden Organen und der Darstellung vom Uebergange des Peritonealendothels in die vergrösserte Cylinderepithelkappe des vergrösserten Ovariums. Die nachfolgende Fig. 9 b repräsentirt die Verhältnisse, wie sie sich ändern bei bedeutender Vergrösserung des Kystomes durch sehr starkes Anwachsen der colloiden Inhaltsflüssigkeit unter Umbildung der multiloculären Anlage zur uniloculären Endform: Die Tube

kommt nach vorn unter den Ovarialtumor zu liegen. Die vergleichsweise noch normalen, in Wirklichkeit zumeist allerdings wohl hydropisch entarteten Reste des Eierstockes liegen der Stielinsertion im Hilus ovarii am nächsten; die Linie a a stellt die Schnittrichtung dar, in welcher der zur operativen Entfernung der Geschwulst günstige Stiel durchtrennt wird, derart, dass also das Ligamentum rotundum überhaupt gar nicht mit in den Bereich des Operationsterrains gezogen wird. — Beim Weiterwachsthum des Kystomes bleiben die Stielverhältnisse im Wesentlichen erhalten, oder gestalten sich durch Ausziehen noch günstiger: Die Cylinderepithelüberkleidung dieser Tumoren schützt, so lange ihre Continuität erhalten bleibt, ausgezeichnet vor Verwachsung ihrer Oberflächen mit anliegenden Peritonealendothelflächen. Der bei Weitem vorwiegende Charakter dieser Formen von Kystomen ist der rein glanduläre mit vorzugsweiser Ausbildung der specifisch secretorischen Function ihrer durchweg einschichtigen Adenomzellenlage der Auskleidung ihrer Cystenwandungsinnenflächen mit Production oft ganz colossaler Massen mehr oder minder dickflüssig colloiden Inhalts von zwar aus mehrfachen, z. Th. noch unbekannten Gründen wechselnder physikalischer und chemischer, doch im Allgemeinen sehr charakteristischer Beschaffenheit. —

II. Kystome des Hilus ovarii. — Wesentlich anders schon gestaltet sich die Lage des Ovariums, sowie die Stielformation bei der in Fig. 10 veranschaulichten Kystombildung im Hilus der Keimdrüse: Der Stiel erscheint hier von Anfang an stark verbreitert, während das hydropische Parenchym des Eierstockes flächenhaft auseinandergedehnt und zunächst dem gegenüber liegenden Theile der Peripherie des Kystomes scheibenartig platt angedrückt erscheint: Grösser noch wird der Unterschied beim Weiterwachsen der Geschwulst, besonders auch mit in Hinsicht der Anfangs noch fast durchgängig epithelialen Bekleidung der Aussenflächen des Tumors, indem nehmlich das verbreiterte, hydropisch entartete Ovarium bald nicht weiter mehr mitwächst, sondern in der Nähe der Stielinsertion seitlich als ein integrirender Theil der Kystomwandung liegen bleibt, während das Kystom selbst nach vorn zu weiterwächst und somit später einen der Hauptsache nach peritonealendothelialen Zellenüberzug erhält. Die schon viel häufiger hervortretende Tendenz dieser Tumoren zu Papillomentwickelung

der Wandungsinnenflächen wurde im Schema angedeutet: Die Papillome selbst übrigens sind anatomisch und genetisch durchaus den echten Schleimhautpapillomen in jeder Beziehung gleich zu schätzen, und entspringen — als vorzugsweise Leistungen des intermediären Blutgefässapparates in Verbindung mit der durchweg einschichtigen Cylinderepitheldecke — gemäss der ausgeprägten Richtung des Gefässwachsthum im Ovarium vom Hilus radiär zur Peripherie, am üppigsten gewöhnlich von den dem Hilus ovarii näher liegenden Kystomwandungsabtheilungen. — Beim Weiterwachsthum dieser Form von Kystomen wird meistens später, bei Erreichung bedeutenderer Grösse die Peritonealduplicatur des Tubenmesenteriums zumeist im mittleren Theil mit zur Bedeckung der Kystomoberfläche verwandt und kann endlich durch Emporheben der vorderen Platte des breiten Mutterbandes auch das Ligamentum uteri rotundum mit in den Bereich der Stielbildung hineingezogen werden in seltenen Fällen. —

III. Kystoma parovarii proprium. — Bedeutend abweichender gestalten sich in der Regel die Lagenverhältnisse der einzelnen angrenzenden Organtheile bei den „reinen“ Parovarialkystomen, deren typische Formbildung im schrägen Verticalschnitte, gleich den vorigen, in Fig. 11 a dargestellt erscheint. Die entstehende Cyste dehnt zunächst die überkleidenden Platten des breiten Mutterbandes gleichmässig nach beiden Seiten hin aus, der entsprechende Abschnitt des Tubenmesenteriums wird gleich zu Beginn, meist vom Ostium abdominale tubae an, vollkommen entfaltet, so dass natürlich die Tube selbst in diesem Theile der Kystomwandung direct aufzuliegen kommt und auf dem Durchschnitte als leichte Erhöhung sich markirt. Beim Weiterwachsen kann dann die Geschwulst nach vorn, oder nach hinten aus der Ebene der Ligamenta lata heraustreten, ein Vorgang der häufig erst eintritt, nachdem die ganzen vorderen, dem Ostium näher gelegenen, zwei Dritttheile des Tubenmesenteriums entfaltet sind, so dass bis dahin der Eileiter den Tumor an seiner äquatorialen Peripherie kreisförmig umgiebt: Ersichtlich ist letzteres Verhältniss auf Horizontalschnitten durch Tube, Tumor und Ovarium (Fig. 11 b); letzteres selbst kann übrigens bis dahin ganz ausserhalb des Kystomes in vollkommen natürlicher Lage verharren, ausgenommen die ziemlich häufigen Fälle, wo die Schläuche

des Parovariums tiefer in den Hilus ovarii hineinreichen: Letzterer Umstand bedingt natürlich ein directes Hineinziehen des Eierstockparenchyms in den Prozess, mit mehr oder minder grosser, flächenhafter Auseinanderdehnung desselben, so dass er endlich scheibenartig abgeflacht einen integrirenden Theil der vorderen oder hinteren Kystomwandung bildet. Meist tritt letztere Umwandlung erst bei beträchtlicherer Grössenentwickelung der Parovarialkystome ein, wo der Morsus diaboli und besonders dessen Fimbria ovarica bis zur Unkenntlichkeit lang ausgezerrt kaum noch die Verbindung des Tubenendes mit dem Ovarium zu vermitteln im Stande ist. — Die Zellenüberkleidung der Oberflächen dieser Formen von Kystomen ist natürlich im Wesentlichen durch Peritonealendothel bezweckt: Bei grossen Tumoren, deren Uranlagen weit in den Hilus der Keimdrüse hineinreichten, pflegen über handflächengrosse Wandpartien derselben, unter denen sicher das scheibenartig verbreiterte, selten verdickte, hydropische Ovarium aufzufinden ist, mit plattem Epithel überkleidet zu sein. — Das Lig. rotundum wird bei den „reinen“ Parovarialkystomen, in gleicher Weise wie bei dem Kystoma ovarii proprium, nicht mit in den Prozess der Stielbildung hineingezogen: Nur in seltenen Fällen, wo ein colossales Kystom bis an die Uteruskante heranwächst, gelangt endlich das dem entsprechenden Mutterhorn zunächst anhaftende Stück desselben in den alsdann meist mangelhaft ausgebildeten Stiel zu liegen. Kleinere Tumoren hängen gewöhnlich in sehr charakteristischer Weise an einem zwar breiten, aber fast durchsichtig dünnen Bande, der Peritoncalduplicatur der Ligamenta lata, in dessen einem, medianem Ende der Schnittfläche die Tube liegt, während das andere durch die Ala vespertilionis ausläuft: Der Stiel beginnt am Uterushorn mit zwei parallel laufenden Strängen, der Tube und dem Ligamentum ovarii, zwischen denen eine muldenförmige Einsenkung sich findet. —

Die Parovarialkystome erfordern z. Th. in gewisser Hinsicht — gleich einem Theile der im Hilus des Ovariums, sowie den später zu schildernden, mehr oder weniger exquisit intraligamentös gelegenen Kystomformen — häufig eine Sonderstellung, indem dieselben oft ihrem Inhalte nach, der im Gegensatze zu dem von echt glandulären Colloidkystomen oft ganz dünnflüssig serös gleich von Beginn erscheint, sowohl, als auch der

vorhandenen einschichtigen, sehr oft ganz, oder theilweise flimmernden, meist sehr hohen Cylinderepithelauskleidung der Wandinnenfläche zufolge, sich trotz der in der Regel fehlenden Papillomentwickelung im Inneren doch mehr den papillären Kystomformen nähern: Derartige Kystome dürften demnach wohl als Uebergangsstufen zu schätzen sein und repräsentiren oft schon bei sehr mässigen Grössenverhältnissen in klarster Form das uniloculäre Endstadium der Kystome von oft ganz tadelloser Kugelcystenform ausgehend von der multiloculären Uranlage des communicirenden Röhrensystems der Parovarialschläuche: Falls natürlich isolirte Schläuche vorhanden waren, bilden diese zumeist auch erst isolirte Cysten, die secundär allerdings später in sehr verschiedener Weise mit dem Hauptcystenraume verschmelzen können. — Doch finden sich auch gegenüber diesen platten Formen ziemlich häufig unzweifelhaft echte Parovarialkystome mit bedeutender Papillomentwickelung der Wandungsinnenflächen: Besonders ausgeprägt erscheint letztere Charakteränderung gewöhnlich bei den in den Hilus ovarii hineinreichenden Tumoren. —

IV. Kystome der eigentlichen Ligamenta lata, d. i. des zwischen Parovarium und Uterus persistirenden Theiles vom Wolff'schen Körper. — Diese Gruppe von Kystomen stellen eine der vorhergehenden im Princip ganz analoge Form dar, von allerdings abweichenden Lageverhältnissen und zur bedeutenderen Grössenentwickelung viel günstiger gebotenen Ernährungsbedingungen, indem dieselben auf ein Vielfaches des Parovariums genetisch zurückzuführen sind und ausserdem direct zwischen den Gefässverzweigungen der median gelegenen Vasa uterina einerseits, sowie den lateralen Vasa spermatica andererseits in der Mitte sich entwickeln. Da der Vergrösserungsmittelpunkt dieses der Kugelform zustrebenden communicirenden Röhrensystems der Uteruskante sehr viel näher gerückt erscheint, in den Winkel zwischen dem Tubenansatz und dem des Ligamentum ovarii proprium, und schon die Anlage ein breiteres Auseinanderweichen der beiden Peritoneallamellen des breiten Mutterbandes voraussetzt, ist es erklärlich, dass das Wachsthum dieser Tumoren bei Weiterentwickelung zum Kystom in der bekannten Weise nach der Richtung des geringsten Widerstandes natürlich zwischen den Blättern des Lig. latum erfolgt, unter allmählicher Entfaltung derselben mit starkem, seitlichem

Auseinanderdrängen der blutzuführenden Vasa uterina und spermatica, bis die Tumoren in das sehr lockere Beckenzellgewebe des Cavum pelvis subperitoneale hinter und unter das Lig. rotundum, dessen Peritonealüberzug ebenfalls mit zur Bedeckung verbraucht wird, gelangen. Auf diesem Stadium der Entwickelung angelangt kann das Kystom je nach Maassgabe der im speciellen Fall in oft sehr abweichender Art vorhandenen Verhältnisse des geringsten Widerstandes in höchst verschiedenartiger Weise weiterwachsen, wobei fast immer naturgemäss die Ureteren in äusserst bedenkliche Nähe der Geschwulst zu gerathen pflegen:

1) Kann sich das Hauptwachsthum des Kystomes bei weiterer Vergrösserung wieder direct nach der Bauchhöhle zu entfalten, wie es in der Regel zu geschehen pflegt, indem der Tumor aus der hinteren (Fig. 12 a), seltener der vorderen (Fig. 12 b) Fläche des breiten Mutterbandes emporsteigt: Es kommt dabei der zugekehrten Uteruskante zunächst anzuliegen, ohne jedoch mit dem Gebärmutterparenchym in directem Zusammenhange zu stehen; später kommt es mehr hinter den Uterus zu liegen, der aber gewöhnlich wohl nur sehr stark nach der entgegengesetzten Seite, doch mehr nach vorn zu gedrängt, lateroponirt, wird, während der Peritonealüberzug desselben nicht mit zur Oberflächenbedeckung des Tumors aufgebraucht erscheint; —

2) ungleich seltener wächst das Kystom in das perivaginale, lockere Zellgewebe hinein und dringt nach der Mucosa vaginae vor; —

3) gelangt in noch viel selteneren Fällen der Tumor in das periproctale Beckenbindegewebe, und hebt: a) das Peritoneum des Douglas'schen Raumes in die Höhe, so dass die Geschwulst zum grössten Theile extraperitoneal zwischen Uterus und Rectum zu liegen kommt; — b) gelangt er bei vorzugsweisem Wachsthume nach links in das Mesenterium der Flexura sigmoidea zu liegen, deren beide Peritoneallamellen bei weiterem Vordringen soweit entfaltet werden können, dass der Dickdarmtheil des S romanum ohne Mesenterium der Kystomwandung ganz direct nach vorn aufzuliegen kommt; — c) kommt der vorzugsweise nach rechts und aussen hin weiterwachsende Tumor in das den Blinddarm umgebende lockere Zellgewebe zu liegen und kann hier allmählich so weit vordringen, dass Coccum und Processus ver-

miformis vorn dicht auf ihm zu liegen kommen; regelmässig hebt der Tumor dabei die hintere Platte des breiten Mutterbandes in die Höhe, so dass er mindestens bis zu den Ligamentis recto-uterinis empor sich erstreckt. —

4) Ausserordentlich selten endlich erscheinen die Fälle, wo das Kystom an der Vorderfläche der Vagina empor in das sehr lockere subperitoneale Bindegewebe der hinteren und seitlichen Blasenwand einwächst, bis es endlich nach mehr oder minder ausgedehnter Abhebung des Peritonealüberzugs der Blase präperitoneal seitlich an die Innenfläche der vorderen Bauchwandung, oder mehr nach der Fossa iliaca zu liegen kommt. —

In der Art und Weise wie die verschiedengradig entfaltete Peritonealduplicatur des breiten Mutterbandes auf den Tumor übergeht und die anliegenden Organe — i. s. Tuben und Ovarien, die an sich ganz unverändert sehr lange Zeit hindurch erhalten bleiben können — schliesslich verschoben und verzerrt zu werden pflegen, kommen demnach selbstverständlich die allermannichfachsten Verschiedenheiten vor: Mitunter liegen beide Platten der Ligamenta lata dicht aneinander, bis sie da, wo der Tumor beginnt, plötzlich auseinander weichen. Charakteristisch für alle verschiedenen Formen ist die durchweg sehr mangelhafte, zumeist vollkommen fehlende Stielbildung dieser Kystome, bei denen die chirurgisch-technische totale Entfernung, die Kystomexstirpation — worin hier offenbar die operative Aufgabe der sogenannten Ovariotomie zum Zwecke der Radicalheilung eigentlich besteht und welche allerdings eine gleichzeitige Entfernung des z. Th. noch vollkommen gesunden Eierstockes der betreffenden Seite, die Oophorektome, leider in den meisten Fällen mit herbeiführt — als unstatthaft und häufig als überhaupt ganz unausführbar ersichtlich wird: Für alle diese Fälle stellt sich der unmöglich gewordenen Kystektome die anzustrebende Kystomobliteration, Kysteremia, als gleichberechtigtes Operationsverfahren gegenüber. — Fataler noch gestalten sich die meist schon sehr complicirten Verhältnisse durch die ausgesprochene Tendenz gerade dieser Kystomformen zu oft ganz colossalen Papillomentwickelungen der Wandungsinnenflächen, wodurch diesen Tumoren vor allen anderen klinisch und anatomisch ein ungleich malignerer Charakter aufgeprägt erscheint. — —

V. Paruterine Kystome, d. i. Cystadenombildungen in den isolirt persistirenden oberen Abtheilungen der Gartner'schen Kanäle. — Diese Geschwülste bilden entschieden in „reiner" Form bei Weitem die allerseltensten Fälle von Kystombildung, da offenbar diese Partien der Embryonalanlagen bei Nicht-Obliteration wohl fast ausschliesslich gleichzeitig mit den übrigen Abtheilungen des Wolff'schen Körpers persistiren: Doch sind einzelne Fälle derartiger Geschwülste nach früheren Ausführungen wohl sicher beobachtet worden, die genetisch auf jene in den Seitenkanten des Uterus isolirt persistirten Stücke der Gartner'schen Kanäle zurückzuführen sind. Bei Kystomentwickelung in diesen Abtheilungen der Wolff'schen Gänge wird natürlich das Uterusparenchym selbst oft sehr wesentliche Alterationen erfahren müssen, wenn das Adenom in die Spalträume desselben hineinwuchert: Die consecutive Auseinandertreibung desselben in Folge der cystischen Entartung der Adenomschläuche ist erklärlich; beim Weiterwachsthum derselben mit Umbildung zum Kystom wird die Richtung nach hinten und oben die vorherrschende, während der Uterus selbst in entgegengesetztem Sinne um seine Längsaxe gedreht und später durch Emporhebung der Cervix in schräger Lage antevertirt wird. Die Zellenüberkleidung bleibt eine rein peritoneal-endotheliale (Fig. 13), und kann schliesslich ausnahmsweise eine noch ganz günstige Stielbildung erfolgen, welche die Entfernung der Geschwulst durch Ab-, oder selbst Ausschälung vom Uterusparenchym oft ohne allzu grosse Schwierigkeit noch ermöglicht, falls nicht unglücklicher Weise das Kystom mit weitverzweigten Adenomschläuchen den Interstitien der Muskelfaserzüge des Gebärmutterparenchyms untrennbar fest eingewachsen ist. Neigung dieser Kystomformen zu Papillombildung ist wohl nur in äusserst beschränktem Maasse vorhanden; die Tuben und Ovarien können mit Ausnahme einer grösseren oder geringeren Dislocation im Uebrigen sehr wohl vollkommen intact erhalten bleiben. —

VI. Paravaginale Kystome, d. i. Cystadenomentwickelungen in den isolirt persistirenden unteren Abschnitten der Gartner'schen Kanäle. — Adeno-Kystome, welche sich in diesen Abtheilungen der Wolff'schen Gänge isolirt entwickeln, werden ihrer eigenthümlichen Lage zufolge bei Weiterentwickelung die gleichen

Verhältnisse der unter IV. 2) erwähnten prävaginalen Kystome der Ligamenta lata darbieten müssen, nur pflegen sie wohl überhaupt seltener zu sein, nicht jene Tendenz zu Papillombildung in gleich häufiger Weise zu offenbaren und für gewöhnlich nicht bis zur Tube beim Weiterwachsthum zwischen die Platten der breiten Mutterbänder emporzuwachsen, sondern in der Regel wohl schon ziemlich frühzeitig nach der Vagina vorzudringen und zur Eröffnung zu gelangen, als sogenannte Vaginalcysten: Ausnahmen sind in früheren Ausführungen enthalten. — Fig. 14 veranschaulicht einen exquisiten Fall eines grösseren derartigen paravaginalen Kystomes, welches nach Ausfüllung des ganzen Cavum pelvis subperitoneale einerseits gegen die Mucosa vaginae unter seitlicher Verschiebung der ganzen Scheide nach links hinten vordringt, andererseits nach oben zwischen die Peritonealduplicatur der Lig. lata bis zur Tube emporgewachsen, den Uterus durch Druck von unten gegen die Cervicalportion schräg nach vorn rechts antevertirt hat unter seitlicher Emporschiebung des ganzen Organes. Die Wandungsinnenflächen des Kystoms bieten den spärlicheren Beginn von Entwickelung papillärer Excrescenzen dar, während ausser mässiger Dislocation die Tuben, Ovarien und der Uterus keine weiteren Veränderungen der normalen Verhältnisse zeigen. — Die Lage der Geschwulst ist extraperitoneal, ohne Stielbildung. — —

In übersichtlicher Zusammenstellung haben wir nunmehr die typischen Formen von Adeno-Kystomen im Bereiche der inneren weiblichen Sexualorgane nach ihrer Genese, Entwickelung und ihren wechselnden topographischen Verhältnissen, unter Ausschluss aller secundären Einflüsse, in Fig. 8 bis 14 dargestellt erhalten; complicirtere Abweichungen mannichfachster Art wurden berücksichtigt und nach Möglichkeit zu motiviren gesucht; ganz ausgeschlossen blieben die nicht hieher gehörigen Fälle gleichartiger Geschwulstformen, zu denen ganz irregulär abgesprengte epitheliale Zellenmassen der verschiedensten embryonalen Organanlagen der Bauchhöhle Veranlassung bieten können und welche offenbar eine ganz gesonderte Betrachtung erfordern: Und wenngleich wir nach Virchow's Ausspruch (Onkologie I. S. 262) auch zugeben

müssen, dass die Residuen des Wolff'schen Körpers vielleicht nicht immer ausreichen mögen, die Entstehung aller hieher gehörigen Cystenbildungen, zumal im Bereiche der breiten Mutterbänder, genügend zu erklären, so glauben wir doch die Behauptung wagen zu dürfen, dass jene persistirenden Restbestandtheile der embryonalen Uranlagen zur zwanglosesten Erklärung der ihrer äusseren Form nach sehr oft ganz ungemein verschieden charakterisirten Arten echter Adeno-Kystome sowohl des glandulären, als des papillären Typus in hinreichendem Maasse der ätiologischen und histogenetischen Begründung ihrer Genese die zuverlässigste anatomische Basis darzubieten geeignet erscheinen, indem wir uns gleichzeitig sehr wohl bewusst sind, in vorliegender Abhandlung nur einen Versuch zu gemeinsamer Betrachtung bisher ganz anders unterschiedener, anatomisch und histologisch aber vollkommen gleichartiger Geschwulstbildungen im Bereich der inneren weiblichen Sexualorgane und deren Gruppirung nach einheitlichen, rationellen Gesichtspunkten in möglichst fasslicher Zusammenstellung auf einem so bedeutende Schwierigkeiten der klaren Erkenntniss entgegenstellenden Gebiete pathologisch-anatomischer Untersuchungen angestrebt zu haben. —

Literatur.

1. Ahlfeld, Zur operativen Behandlung der Cysten des Ligam. latum. Centralbl. für Gyn. 1878. No. 16.
2. Atlee, Gener. and differ. diagnosis of ovarian tumours. Philadelphia und London 1873. S. 103.
3. Bandl, Die Krankheiten der Ligamente u. des Beckenperitoneums. v. Pitha u. Billroth's Archiv f. Chir. Bd. IV. Abth. I A. Abschn. IX. 5. S. 190.
4. Banks, On the Wolffian bodies of the foetus and their remains in the adult. Edinburg 1864.
5. Bantock, Obst. Journ. of Great Britain. May 1873. p. 124.
6. Barrat, Transact. path. Soc. XVII. 1867. p. 200.
7. Baudelocque, Trait. des mal. de l'utérus. I. p. 44. Bolvin et Dugès; Paris.
8. Beigel, Die Krankheiten der weiblichen Geschlechtsorgane. 1877.
9. Becker, Ueber Flimmerepithelien u. Flimmerbewegung im Geschlechtsapp. der Säugethiere und des Menschen. Moleschott's Untersuchungen etc. Bd. II. 1857.
10. Bornhaupt, Untersuchungen über die Entwickelung des Urogenitalsystems beim Hühnchen. Riga 1867. (Dorpater Diss. inaug.)

11. Bryant, Clinical Surgery: On Ovariotomy. London 1867. p. 602.
12. Cohlenz, Das Ovarialpapillom. Dieses Archiv Bd. 82. S. 268. 1880.
13. Columbus, De re anatomica. 1590. L. XV. p. 493.
14. Cohnheim, Vorlesungen über allgemeine Pathologie.
15. Cruveilhier, Traité d'anatomie pathologique générale. T. III.
16. Démarquay, L'union méd. 1868.
17. Dohrn, Zur Kenntniss der Müller'schen Gänge. Marburg und Leipzig 1870. S. 255.
18. Dursy, Ueber den Bau der Urnieren des Menschen und der Säugethiere. Zeitschr. f. rationelle Med. Henle u. v. Pfeufer. Bd. 23. 1865.
19. Flschel, Ueber Parovarialcysten und parovarielle Kystome. Arch. f. Gyn. Credé-Spiegelberg. Bd. XV. Hft. 2.
20. Förster, Die Missbildungen des Menschen. Jena 1865. S. 159.
21. Förster, Lehrbuch u. Atlas der pathologischen Anatomie.
22. Freund, Berliner klinische Wochenschrift No. 28. 1878.
23. Gartner, Anatomisk Beskrivelse over et ved nogle Dyr-Arters Uterus undersögt glandulöst Organ. Kopenhagen 1822.
24. Gusserow, I. Ueber Cysten des breiten Mutterbandes. Archiv f. Gyn. IX. S. 478 und Bd. X. 1. II. Neubildungen im Uterus, v. Pitha u. Billroth's Arch. f. Chir. Bd. IV. Abth. 1, A.
25. Haller, Elementa physiologiae corporis humani. Lausanne 1766.
26. Haussmann, Ueber die Retentionsgeschwülste schleimigen Inhalts in den welblichen Genitalien. Zürich. Diss. inaug. 1876 u. Archiv f. Gyn. Bd. VIII.
27. Hörder, Ueber eine grosse Vaginalcyste. Arch. f. Gyn. Bd. IX. S. 324.
28. Huguier, I. Gaz. méd. de Paris 1846, No. 14 u. 37. II. Mémoire de l'Académie de Méd. XV. III. Journ. de connais. méd. et chir. 1852, No. 4 u. 6.
29. Kaltenbach, I. Beitrag zur Anatomie und chirurg. Behandlung der Ovarialtumoren. Zeitschr. f. Geh. u. Gynäcologie, Martin-Fashender, 1876. Bd. I. S. 537 und II. Zusammengesetzte Cyste der Scheide, Arch. f. Gyn. Bd. V. 1873. S. 138.
30. Kiwisch von Rotterau, Klinische Vorträge. II. Aufl. Bd. 2. S. 572.
31. Klebs, Lehrbuch der pathologischen Anatomie. 1879—1880.
32. Koeherlé, Les maladies des ovaires. Nouveau dict. de médic. et de chir. prat. Paris 1878. T. XXV.
33. v. Koelliker, Entwickelungsgeschichte des Menschen und der höheren Thiere. 1879.
34. König, Lehrbuch der speciellen Chirurgie. 2. Aufl. II. Bd. 1879. S. 97.
35. Lebert, Traité d'anatomie pathologique. T. II. Pl. 155.
36. Léod, Contributions à l'étude de la structure de l'ovaire des mammifères. Arch. de Biol. Gand. T. I. 1880.
37. Leopold, Arch. f. Gyn. Bd. II. Hft. 2. S. 189. 1874.
38. Lever, Gny's Hosp. report. Vol. I. 1855. p. 79.
39. Leydig, Die in Deutschland lebenden Saurier. Tübingen 1872. S. 131.
40. Mayer, Arch. f. Gyn. Bd. V. 1873. S. 138.
41. Meade, Brit. med. journ. Nov. 26. 1870.

42. Meredith, Ueber extraperitoneale Ovariotomie. The Lancet Aug. 1880. S. 297.
43. Merkel, H., Zur Morphologie etc. S. 41.
44. Moreau et Gardieu, bei Kobelt, Der Nebeneierstock des Weibes. Heidelberg 1847.
45. Müller, J., I. Bildungsgeschichte der Genitalien. Düsseldorf 1830 und II. Ueber die Wolff'schen Körper der Embryonen. Meckel's Archiv 1829.
46. Müller (Bern), Ueber die Exstirpation extraperitoneal gelagerter Ovarial- und Parovarialgeschwülste. Correspondenzbl. f. schweiz. Aerzte 1879. No. 19 u. 20.
47. Nussbaum, 34 Ovariotomien. München 1869. Fall 20 u. Acrztl. Intelligenzbl. 1867. No. 50.
48. Nussbaum (Bonn), Differenzirung des Geschlechts im Thierreich. Arch. f. mikr. Anat. u. Entwickelungsgeschichte (His-Braune) 1880. Hft. 1.
49. Olshausen, I. Die Krankheiten der Ovarien, in v. Pitha-Billroth's Arch. der spec. u. allg. Chir. Bd. IV. Abth. I. 1879 und II. Berl. klin. Wochenschr. No. 11. 1876. Fall 6.
50. Pauls, Pr. Ver.-Ztg. 1861. No. 28 u. Monatsschr. f. Gebh. Bd. 19. S. 315.
51. Péan, L'hystérotomie. Paris 1873. p. 96.
52. Peaslee, Ovarian Tumours, their Pathology, Diagnosis and Treatment, especially by Ovariotomy. New-York 1872.
53. Pflüger, Ueber die Eierstöcke der Säugethiere u. des Menschen. Leipzig 1863.
54. v. Preuschen, Ueber Cystenbildung in der Vagina. Dies. Arch. Bd. 70. S. 111.
55. Rokitansky, Lehrb. der path. Anatomie.
56. Rose, John, The Lancet, 1866. II. No. 24.
57. Rost, Der Stiel der Ovarientumoren und seine Bedeutung. Diss. inaug. Breslau 1869.
58. Sänger, Arch. für Gynäcologie, Credé-Spiegelberg. Bd. XV. 1879. Hft. 3.
59. v. Scanzoni, Lehrb. der Krankh. der weibl. Sexualorgane. 5. Aufl. 1875. S. 604.
60. Schatz, Archiv für Gyn. Bd. IX. S. 120.
61. Schröder, Handb. der Krankh. der weibl. Geschlechtsorgane, in v. Ziemssen's Handb. der spec. Path. u. Therap. Bd. X. 1880.
62. Schröder u. Kaltenbach, Ueber operative Behandlung extraperitoneal inserirter Ovarialkystome. Zeitschr. f. Geb. u. Frauenkrankheiten. Bd. II. Hft. 2. 1878. S. 365.
63. Simpson, Clinical lectures on ovarian dropsy. Med. times and gaz. March. Dec. 1860.
64. Spiegelberg, Bericht über 35 Ovariotomien. Berl. klin. Wochenschr. 1879. No. 18. Fall 18.
65. Spiegelberg, Arch. für Gynäcologie. Bd. I. S. 60 u. 483. Mannskopfgrosse Cyste des linken Lig. latum.
66. Spiegelberg, Monatsschr. für Gebkde. Bd. 14. 1859. S. 101 u. 200.
67. Taule, siehe Koeberlé et Taule, Manuel opératoire. Paris 1870.
68. Tixier, Le pédicule et son traitement après l'opération de l'ovariotomie, Thèse. Strassburg 1869.

69. Veit, Lehrbuch der Frauenkrankheiten. 2. Aufl. 1867.
70. Velt, Ueber einige hemerkenswerthe Ovariotomien. Berl. klin. Wochenschr. 1870. No. 50. Fall III.
71. Virchow, Ueber die Chlorose und die damit zusammenhängenden Anomalien im Gefässapparate. Berlin 1872.
72. Virchow, Die krankhaften Geschwülste.
73. Virchow, Das Eierstockscolloid. Verhandl. der Ges. f. Gebkde. in Berlin. Bd. III. 1848. S. 197.
74. Wagner, Cyste des Uterus. Arch. f. physiolog. Heilkunde. 1857. S. 247.
75. Waldeyer, Die epithelialen Eierstocksgeschwülste, insbesondere die Kystome. Arch. f. Gyn. von Credé u. Spiegelberg. 1870. Bd. I. S. 252.
76. Waldeyer, Eierstock u. Nebeneierstock. Strieker's Handbuch der Gewebelehre. S. 544.
77. Weber, Eine cystische Sacralgeschwulst. Arch. für Gyn. Bd. I. S. 164.
78. Wells, Spencer, Clinical remarks on different modes of dealing with the pedicle in ovariotomy. Brit. med. journ. Oct. 1866. p. 378.
79. Wells, Diseases of the ovaries, their diagnosis and treatment. London 1872. Deutsch von Grenser 1874.
80. Werth, Bericht über 19 Ovariotomien. Centralblatt f. Gyn. No. 22. 1878. S. 513.
81. Werth, Zur Anatomie des Stieles ovarieller Geschwülste. Arch. f. Gyn. 1879. Bd. XV. Hft. 2. S. 412.
82. Winkel, Ueber die Cysten der Schelde. Archiv für Gynaecologie, Credé u. Spiegelberg. Bd. II von 1871. S. 383.

Erklärung der Abbildungen.

Tafel II.

Vorbemerkung. Zur besseren Unterscheidung und Uebersichtlichkeit wurden durchgehends: 1) das Peritonaeum blau; 2) der Cylinderepithelüberzug des Ovariums roth punctirt; 3) die Bestandtheile des embryonalen und nicht in physiologischer Norm obliterirten Wolff'schen Körpers grün contourirt eingezeichnet.

Fig. 1. Sagittalschnitt des weiblichen Körpers in der Medianebene durch Becken- und Abdominalhöhle; $\frac{1}{4}$ nat. Gr. lin. — K Kystoma multiloculare proliferum glandulare praevertebrale retroperitoneale lat. sin. im Durchschnitt, die blaue Linie p p giebt die Verhältnisse des Peritonealüberzugs, während dieselbe unten in die roth punctirte Cylinderepithelkappe des mässig vergrösserten rechten Eierstocks übergeht; Oc Ovarium cysticum dextrum; — die Beckeneingeweide sind in genauer natürlicher Lage bei aufrecht stehendem normalem Körper mit entleerter Harnblase dargestellt.

Fig. 2. Sexualorgane des Embryo nach vollkommener Ausbildung der Geschlechtsdrüsen, doch vor dem Descensus; Vgr. 3:1 (halbschematisch nach

v. Koelliker). L links, männlich; R rechts, weiblich; mm sagittale Medianebene; w Wirbel; n Niere; nn Nebenniere; d Darm; u Ureteren; s u Sinus urogenitalis; v Vesica urinaria; ur Urachus; Ng Nabelgefässe; Nb Nebenbode = Wolff'scher Körper = po Parovarium + dem normal obliterirenden Rest, grün; vd Vas deferens = Wolff'scher Gang = obliterirende Gartner'sche Kanäle beim Weib; mg obliterirend beim Manne bis auf den Utriculus masculinus (Vesicula prostatica) = Müller'scher Gang = Tuba Fallopiana; ot Ostium tubae abdominale; lb Leistenband der Urniere = Ligamentum uteri rotundum = Mesorchion; oh oberes Hodenband = Zwerchfellsband der Urniere = Ala vespertillonis; uh unteres Hodenband, Gubernaculum Hunteri = Ligamentum ovarii proprium.

Fig. 3. Schema der Differenzirung der beiden Geschlechter beim Menschen und der dadurch bedingten Lageveränderungen mit Kreuzung der sich entsprechenden Organanlagen. ua Urethra; va Vagina; ut Uterus; O Oophoron; T Testis; ep Epididymis; die übrigen Bezeichnungen gleich denen in voriger Figur.

Fig. 4. Innere weibliche Sexualorgane; links nach Entfernung der Ligamenta lata; rechts im Frontalschnitt; $\frac{1}{3}$ nat. Gr. lin. — ota Ostium tubae abdominale; hm Hydatis Morgagni; lo Ligamentum ovarii proprium; lr Ligamentum rotundum; vg Vagina; ow obere Wand des Vestibulum vaginae; cc Corpus cavernosum clitoridis im Querschnitt; l Labia minora; lm Labia majora; wk Wolff'scher Körper in seinen einzeln unterschiedenen Bestandtheilen: I Parovarium; II, III u. IV die normal obliterirenden Theile desselben zwischen ersterem und Uterus, vom eigentlichen Corpus Wolffianum, sowie der oberen, in der Uteruskante, und unteren, seitlich und vor der Vagina, Abtheilungen der Wolff'schen Gänge, der sogenannten Gartner'schen Kanäle; die übrigen Bezeichnungen wie in Fig. 2.

Fig. 5. Querschnitt des Uterus eines siebenmonatlichen menschlichen Embryo; Vgr. 65 : 1 (halbschematisch nach Beigel). gg Gartner'sche Kanäle; pp Peritoneallamellen der Ligamenta lata; cv Cavum uteri.

Fig. 6. Querschnitt durch Vagina und Urethra der 6 Monate alten Katze; Vgr. 50 : 1 (nach v. Preuschen). — u Urethra; vg Vagina; gg Gartner'sche Kanäle.

Fig. 7. Querschnitt eines Gartner'schen Kanales bei stärkerer Vergrösserung; Vgr. circa 400 : 1. — cy Cylinderepithelauskleidung desselben.

Fig. 8. Sagittalschnitt in der Richtung der Linie ss von Fig. 4 durch Tube, Ovarium und Ligamentum uteri rotundum des Neugeborenen; nat. Gr. — Zur Demonstration des Verhältnisses der Peritonealduplicatur des breiten Mutterbandes unterbrochen durch die Cylinderepithelkappe des Eierstockes.

Fig. 9 bis 14. Schemata der wechselnden einfachsten topographischen Verhältnisse bei Beginn von Adeno-Kystombildung im Ovarium und in den verschiedenen einzelnen Abtheilungen des nicht obliterirenden Wolff'schen Körpers, welche der histogene-

tischen Entwickelung der Tumoren zu Grunde gelegt wurden, in stark reducirter Darstellung; bei Fig. 9, 10, 11a und 12 in der verticalen Schnittebene (ss) der Fig. 8; bei Fig. 11b im Horizontalschnitt; bei Fig. 13 und 14 in Frontalansicht; — Peritonealendothel blau; Cylinderepithel roth-punctirt. — Fig. 9a. Kystoma ovarii proprium multiloculare proliferum glandulare, Rindenschicht der weiblichen Keimdrüse: Region der Pflüger-Waldeyer'schen Schläuche. — Fig. 9b. K. uniloculare proliferum glandulare ovarii. — Fig. 10. K. proliferum gland. et papillare des Hilus ovarii, Zone der v. Koelliker'schen Markstränge. — Fig. 11a. K. gland. et pap. parovarii proprium. — Fig. 11b. Dasselbe im Horizontalschnitte durch Tube, Tumor und Ovarium. — Fig. 12a. K. pap. et gland. des Wolff'schen Körpers, exquisit intraligamentöser Sitz der Geschwulst mit Herauswachsen derselben aus der hinteren Lamelle des breiten Mutterbandes. — Fig. 12b. Dasselbe in dem selteneren Falle des Herauswachsens aus der vorderen Platte des Ligamentum latum. — Fig. 13. K. gland. et pap. der Partes superiores, parauterin. der Gartner'schen Kanäle; — Fig. 14. K. gland. et pap. der Partes inferiores, paravaginal. der Gartner'schen Kanäle. — Näheres im Text.

Nachtrag.

I. Zur Casuistik der als isolirt am seltensten vorkommend unterschiedenen Gruppe V. der paruterinen Adeno-Kystome.

Burnier, Zwei neue Fälle von Tubo-Ovarialcysten. Zeitschr. für Gebh. und Gynäcologie, Schröder-Fasbender. Bd. VI. 1881. No. 1. S. 87 ff.

Fall 1. Kystoma multiloculare paruterinum prolliferum glandulare et papillare lat. sin.

„Die Cyste ist in ihren oberen Partien vollkommen frei, nur in den unteren, und zwar links, setzt sie sich dem Uterus ganz fest und innig an: Das linke Uterushorn geht deutlich in den Tumor über, welcher im Lig. lat. festzusitzen scheint; ausserdem ist er mit seinen unteren Partien in's Parametrium eingewachsen. Bei der Exstirpation erfolgte die nicht beabsichtigte Resection eines 4 Cm. langen Stückes vom Ureter. — Das Kystom besteht aus einer Hauptcyste, die mehr als die Hälfte der ganzen Geschwulst bildet; Inhalt: schmutzig bräunliche Flüssigkeit; das Ovarium als handtellergrosse verdickte Partie (Hydrops follicularis) an einer Stelle der Oberfläche; die ansehnlich verlängerte Tube, stark hydropisch (retortenförmig) durch Abknickung ihres uterinen Ausführungsganges, liegt auf dem Kystom; der Uterus ist nach rechts gezogen (nach unserer Meinung geschoben: lateroponirt).

Rechtes Ovarium normal. — Heilung."

Fall 2. Kystoma multiloculare praeuterinum prolif. gland. et pap. lat. dextri.

„Die überall freie Cyste hängt durch einen breiten Stiel mit der rechten Uteruskante zusammen: Die rechtsseitigen Uterusanhänge gehen breit auf den Tumor über. Inhalt: theils dick, chocoladenfarbig, theils hrelig, atheromatös. — Die verlängerte, stark hydropische Tube liegt auf dem Kystom: Letzteres über dem retroflectirten, doch leicht aufrichtbaren Uterus. — Linkes Ovarium normal. — Heilung.“

Dieses zweite Kystom wäre demnach den seltenen Formen paruteriner Cystadenome zuzurechnen, deren Wachsthum nicht in der gewöhnlichen Art aus der hinteren, sondern aus der vorderen Platte des breiten Mutterbandes erfolgt: Erstere führen mechanisch durch Druck eine temporäre Anteversio, letztere eine Retroversio uteri herbei, die nach Heraussteigen der Tumoren aus dem kleinen Becken, bei nicht eingetretenen Peritonealadhäsionen, anderen Lageverhältnissen weicht. — Practisch wichtig ist die günstige Stielbildung.

II. Zur Genese von Adeno-Kystomen im Bereiche der inneren weiblichen Sexualorgane.

Flaischlen, Ein Fall von combinirtem Dermoid des Ovarium. Ebenda S. 126 ff.

„„Wir müssen das kleine Kystoma (multiloc. ovarii proprium prolif. gland. et pap.) als Derivat des, einen embryonalen Charakter tragenden Gewebes ansehen und zwar einmal deswegen, weil beide in innigem Zusammenhang stehend gefunden wurden, ferner hauptsächlich, weil wir in fötalem Ovarialgewebe die einzelnen pathologischen Veränderungen fanden, welche zur Bildung des Kystomes geführt haben, nehmlich die Einstülpung der Drüsenzellen und die durch diesen Vorgang erfolgende Neubildung von Drüsenschläuchen; ferner die Colloid-Entartung der Zellen; endlich die Umwandlung der Drüsen- in Cylinderzellen. Die Adenomentwickelung ist genetisch direct zurückzuführen auf die Pflüger-Waldeyer'schen Drüsenstränge, als persistirender, embryonaler Bildungen.““ — Vergl. dazu Taf. III und IV der Abbildungen.

Halle a. S., am 1. März 1881.

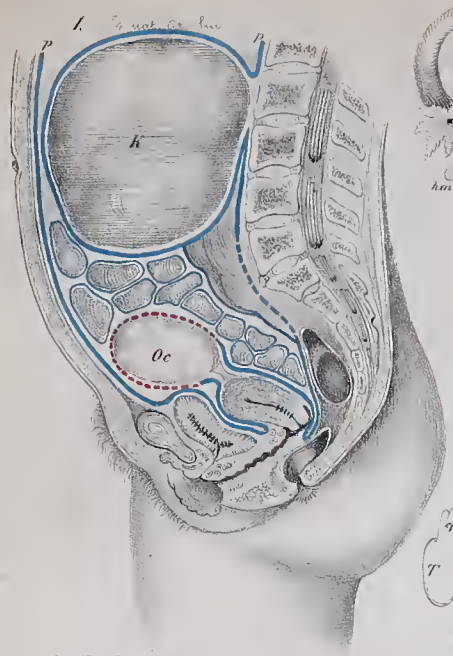

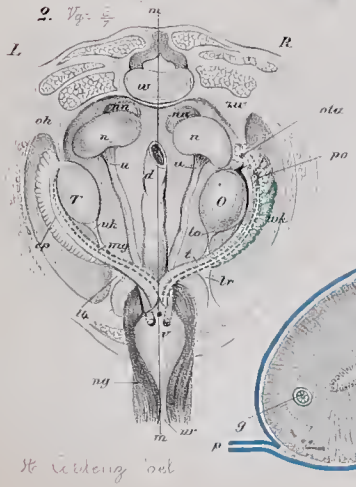

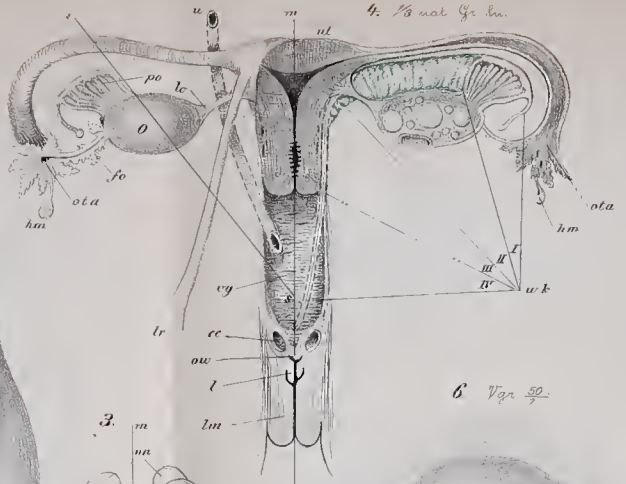

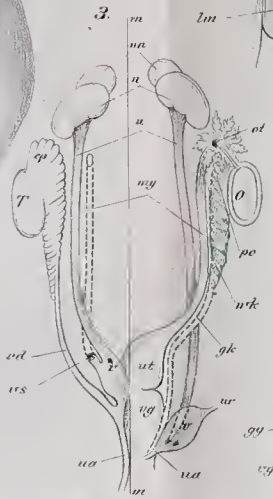

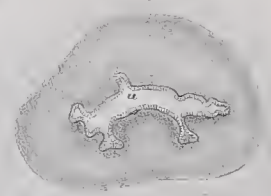

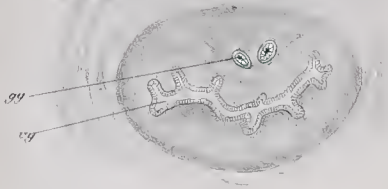

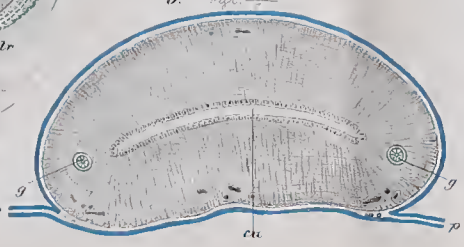

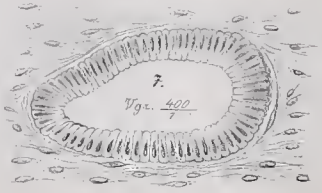

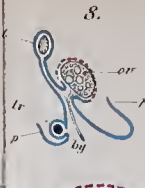

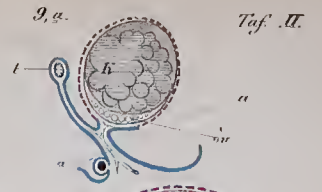

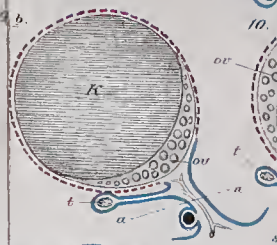

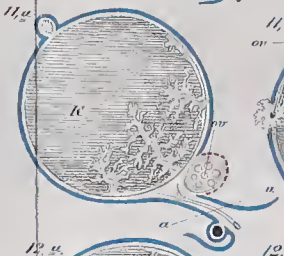

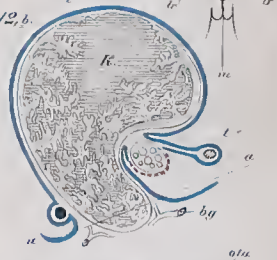

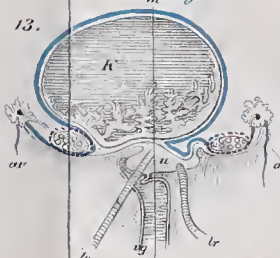

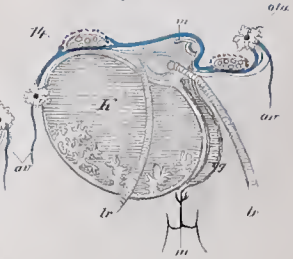

Alb. Schütze Lith. Inst. Berlin